ORL de l'enfant

Chez le même éditeur

Dans la collection Pedia

Pathologie orthopédique de l'enfant, par G. Penneçot et D. Mouliès, 2017, 324 pages.

Cancérologie de l'enfant, par Y. Pérel et D. Plantaz, 2017, *à paraître*.

Troubles des conduites alimentaires chez l'enfant et l'adolescent, par N. Peretti et A. Bargiacchi, 2017, *à paraître*.

Autres ouvrages

Réanimation et soins intensifs en néonatologie, coordonné par P.-H. Jarreau, 2016, 776 pages.

Infections néonatales. Bactériennes, mycosiques, parasitaires et virales, par Y. Aujard, 2015, 272 pages.

Urgences pédiatriques, par G. Chéron, 2013, 880 pages.

Le développement de l'enfant, par A. de Broca, 2012, 312 pages.

Alimentation de l'enfant de 0 à 3 ans, par P. Tounian et F. Sarrio, 2011, 176 pages.

Collection Pɛdia
dirigée par Pierre Cochat

ORL de l'enfant

Pierre Fayoux
Vincent Couloigner

Dessins : Cyrille Martinet

Elsevier Masson

DANGER
LE PHOTOCOPILLAGE TUE LE LIVRE

Ce logo a pour objet d'alerter le lecteur sur la menace que représente pour l'avenir de l'écrit, tout particulièrement dans le domaine universitaire, le développement massif du « photo-copillage ». Cette pratique qui s'est généralisée, notamment dans les établissements d'enseignement, provoque une baisse brutale des achats de livres, au point que la possibilité même pour les auteurs de créer des œuvres nouvelles et de les faire éditer correctement est aujourd'hui menacée.
Nous rappelons donc que la reproduction et la vente sans autorisation, ainsi que le recel, sont passibles de poursuites. Les demandes d'autorisation de photocopier doivent être adressées à l'éditeur ou au Centre français d'exploitation du droit de copie : 20, rue des Grands-Augustins, 75006 Paris. Tél. 01 44 07 47 70.

Tous droits de traduction, d'adaptation et de reproduction par tous procédés, réservés pour tous pays. Toute reproduction ou représentation intégrale ou partielle, par quelque procédé que ce soit, des pages publiées dans le présent ouvrage, faite sans l'autorisation de l'éditeur est illicite et constitue une contrefaçon. Seules sont autorisées, d'une part, les reproductions strictement réservées à l'usage privé du copiste et non destinées à une utilisation collective et, d'autre part, les courtes citations justifiées par le caractère scientifique ou d'information de l'œuvre dans laquelle elles sont incorporées (art. L. 122-4, L. 122-5 et L. 335-2 du Code de la propriété intellectuelle).

© 2017, Elsevier Masson SAS. Tous droits réservés
ISBN : 978-2-294-74471-6
e-ISBN : 978-2-294-74926-1

Elsevier Masson SAS, 65, rue Camille-Desmoulins, 92442 Issy-les-Moulineaux cedex
www.elsevier-masson.fr

Liste des collaborateurs

Coordinateurs

- **Pierre Fayoux,** professeur des Universités–praticien hospitalier, chef du service ORL et chirurgie cervico-faciale pédiatrique, Hôpital Jeanne de Flandre, CHRU de Lille
- **Vincent Couloigner**, professeur des Universités–praticien hospitalier, service d'ORL Pédiatrique, Hôpital Necker-Enfants Malades, AP-HP, Paris

Collaborateurs

- **Alessandro Amaddeo**, chef de clinique assistant, unité de ventilation non invasive et du sommeil de l'enfant et Inserm U 955, équipe 13, Hôpital Necker-Enfants malades, AP-HP, Paris
- **Sonia Ayari-Khalfallah**, praticien hospitalier, service d'ORL et chirurgie cervico-faciale pédiatrique, Hôpital Femme-Mère-Enfant, CHU de Lyon
- **Céline Bernardeschi**, cabinet de dermatologie buccale, Paris
- **Marion Blanchard**, praticien hospitalier, service d'ORL et chirurgie cervico-faciale pédiatrique, Hôpital Necker-Enfants Malades, AP-HP, Paris
- **Catherine Blanchet**, praticien hospitalier, département d'ORL et chirurgie Maxillo-faciale, CHRU de Montpellier
- **Dominique Bonneau**, professeur des Universités–praticien hospitalier, service de génétique, CHU d'Angers
- **Nicolas Bon Mardion**, praticien hospitalier, service d'ORL et chirurgie cervico-faciale, et audiophonologie infantile, CHU de Rouen
- **Hélène Broucqsault**, chef de clinique assistant, service ORL et chirurgie cervico-faciale pédiatrique, Hôpital Jeanne de Flandre, CHRU de Lille
- **Marie-Noëlle Calmels**, praticien hospitalier, service ORL, Hôpital Pierre-Paul Riquet, Toulouse
- **Lylou Casteil**, interne des hôpitaux, département ORL, CHU de Montpellier
- **Charlotte Célérier**, chef de clinique assistant, service d'ORL pédiatrique et de chirurgie cervico-faciale, Hôpital Necker-Enfants malades, AP-HP, Paris
- **Laurent Coffinet**, praticien hospitalier, service d'ORL pédiatrique, Hôpital d'Enfants de Brabois, CHRU de Nancy
- **Julia Cohen Levy**, orthopédiste dento-facial, Université de Montréal, Canada
- **Bruno Coulombeau**, phoniatre, Lyon
- **Sam J. Daniel**, professeur ORL, Université McGill, chef du service d'ORL, Hôpital de Montréal pour enfants, Canada

■ **Françoise Denoyelle**, professeur des Universités–praticien hospitalier, service d'ORL pédiatrique et de chirurgie cervico-faciale, Hôpital Necker-Enfants malades, AP-HP, Paris
■ **Antoine Deschildre**, praticien hospitalier, unité de pneumologie et allergologie pédiatriques, Hôpital Jeanne de Flandre, CHRU de Lille
■ **Monique Elmaleh-Bergès**, praticien hospitalier, service d'imagerie pédiatrique, Hôpital Robert Debré, AP-HP, Paris
■ **Anne Farinetti**, praticien hospitalier, service d'ORL et chirurgie cervico-faciale Pédiatrique, Hôpital de la Timone, AP-HM, Marseille
■ **Frédéric Faure**, praticien hospitalier, service d'ORL et chirurgie cervico-faciale, Hôpital Édouard Herriot, CHU de Lyon
■ **Brigitte Fauroux**, professeur des Universités–praticien hospitalier, unité de ventilation non invasive et du sommeil de l'enfant et Inserm U 955, équipe 13, Hôpital Necker-Enfants malades, AP-HP, Paris
■ **Martine François**, praticien hospitalier, service d'ORL, Hôpital Robert Debré, Paris
■ **Patrick Froehlich**, professeur, unité d'ORL pédiatrique, Université McGill, Montréal, Canada
■ **Noël Garabédian**, professeur des Universités–praticien hospitalier, service d'ORL et de chirurgie cervico-faciale pédiatriques, Hôpital Necker-Enfants Malades, AP-HP, Paris
■ **Bertrand Gardini**, médecin ORL, clinique Sarrus Teinturiers, Toulouse
■ **Martin Hitier**, maître de conférences des Universités-praticien hospitalier, service d'ORL et de chirurgie cervico-faciale, CHU de Caen
■ **Grégory Hosana**, chef de clinique assistant, service d'ORL et chirurgie cervico-faciale pédiatrique, Hôpital Jeanne de Flandre, CHRU de Lille
■ **Roger Kuffer**, anatomopathologiste, stomatologiste, ancien attaché consultant des Hôpitaux de Paris et chargé de cours à la Faculté de Genève
■ **Nicolas Leboulanger**, professeur des Universités–praticien hospitalier, service d'ORL pédiatrique et de chirurgie cervico-faciale, Hôpital Necker-Enfants Malades, AP-HP, Paris ; Université Paris V
■ **Emmanuel Lescanne**, professeur des Universités–praticien hospitalier, service d'ORL pédiatrique, Hôpital Clocheville, CHU de Tours
■ **Natalie Loundon**, praticien hospitalier, service d'ORL pédiatrique, Hôpital Necker-Enfants Malades, AP-HP, Paris
■ **Cécile Mareau**, praticien hospitalier, Centre d'évaluation et de traitement de la douleur chronique, Hôpital de la Timone, AP-HM, Marseille
■ **Rémi Marianowski**, professeur des Universités–praticien hospitalier, service d'ORL, CHU Morvan, Brest
■ **Jean-Paul Marie**, professeur des Universités–praticien hospitalier, service d'ORL, chirurgie cervico-faciale, et audiophonologie infantile, CHU de Rouen

■ **Sandrine Marlin**, praticien hospitalier, service de génétique, Hôpital Necker-Enfants Malades, AP-HP, Paris
■ **Laurent Michaud**, praticien hospitalier, unité de gastro-entérologie, hépatologie et nutrition, département de pédiatrie et centre de référence des affections congénitales et malformatives de l'œsophage, Hôpital Jeanne de Flandre, Lille
■ **Thierry Mom**, professeur des universités–praticien hospitalier, service d'ORL et chirurgie cervico-faciale, Hôpital Gabriel Montpied, CHU de Clermont-Ferrand
■ **Michel Mondain**, professeur des universités–praticien hospitalier, service d'ORL, Hôpital Gui de Chauliac, CHU de Montpellier
■ **Clémence Mordacq**, praticien hospitalier, unité de pneumologie et allergologie pédiatriques, Hôpital Jeanne de Flandre, CHRU de Lille
■ **Éric Moreddu**, chef de clinique à la faculté-assistant des hôpitaux, Aix-Marseille Université, service d'ORL pédiatrique, Hôpital d'Enfants de la Timone, AP-HM, Marseille
■ **Jérôme Nevoux**, maître de conférences des Universités–praticien hospitalier, service d'ORL, CHU Bicêtre, Groupe Hospitalo-Universitaire Paris Sud, AP-HP, Le Kremlin-Bicêtre
■ **Richard Nicollas**, professeur des Universités–praticien hospitalier, Aix-Marseille Université, service d'ORL pédiatrique, Hôpital d'Enfants de la Timone, AP-HM, Marseille
■ **Catherine Nowak**, praticien hospitalier, service ORL et chirurgie cervico-maxillo-faciale, CHU Bicêtre, Groupe Hospitalo-Universitaire Paris Sud, AP-HP, Le Kremlin-Bicêtre
■ **Vincent Patron**, praticien hospitalier, service d'ORL et de chirurgie cervico-faciale, CHU de Caen
■ **Claire Perrot**, praticien hospitalier, service d'ORL et de chirurgie cervico-faciale pédiatrique, Hôpital Femme-Mère-Enfant, CHU de Lyon
■ **Vincent Pitiot**, chef de clinique-assistant des hôpitaux, service d'ORL et de chirurgie cervico-faciale pédiatrique, Hôpital Femme-Mère-Enfant, CHU de Lyon
■ **Soizick Pondaven Letourmy**, praticien hospitalier, service de chirurgie pédiatrique de la tête et du cou, Hôpital Clocheville, CHU de Tours
■ **Charlotte Querat**, praticien hospitalier, service d'ORL pédiatrique, Hôpital Femme-Mère-Enfant, CHU de Lyon ; service d'ORL, Hôpital Nord-Ouest, Villefranche-sur-Saône
■ **Stéphane Roman**, praticien hospitalier, service d'ORL et chirurgie cervico-faciale pédiatrique, Hôpital de la Timone, AP-HM, Marseille
■ **Nicolas Saroul**, praticien hospitalier, service d'ORL et de chirurgie cervico-faciale, Hôpital Gabriel Montpied, CHU de Clermont-Ferrand
■ **Hélène Schmaltz**, chef de clinique, service d'ORL et de chirurgie cervico-faciale, CHU de Strasbourg

■ **Natacha Teissier**, praticien hospitalier, service d'ORL pédiatrique, Hôpital Robert Debré, Paris
■ **Briac Thierry**, praticien hospitalier, service d'ORL pédiatrique, Hôpital Necker-Enfants Malades, AP-HP, Paris
■ **Jean-Michel Triglia**, professeur des Universités–praticien hospitalier, service d'ORL et chirurgie cervico-faciale pédiatrique, Hôpital de la Timone, AP-HM, Marseille
■ **Éric Truy**, professeur des Universités–praticien hospitalier, service d'ORL pédiatrique, Hôpital Femme-Mère-Enfant, CHU de Lyon
■ **Thierry Van Den Abbeele**, professeur des Universités–praticien hospitalier, service d'ORL pédiatrique, Hôpital Robert Debré, AP–HP, Paris
■ **Chantal Wood**, praticien hospitalier, Centre de prise en charge de la douleur chronique, Hôpital Dupuytren, CHU de Limoges

Préface

La publication d'un ouvrage d'ORL pédiatrique destiné aux pédiatres est utile à plusieurs titres.

■ Les pathologies concernées sont variées et touchent des organes dont l'anatomie et les fonctions sont particulièrement complexes (audition, respiration, déglutition, phonation).

■ Ces pathologies sont fréquentes, qu'il s'agisse des rhinopharyngites, des otites, des sinusites, des angines, des surdités de l'enfant, des obstacles des voies aériennes supérieures, des syndromes d'apnée du sommeil, des troubles de la salivation ou de la déglutition, des dysphonies, des kystes, adénites, adénopathies et autres masses cervicales.

■ Les outils diagnostiques et thérapeutiques utiles à notre spécialité ont considérablement évolué au cours des dernières années. L'imagerie est de plus en plus performante et de moins en moins irradiante. La génétique occupe une place croissante dans le bilan des surdités, des malformations, des tumeurs. Sur le plan thérapeutique, la chirurgie par voie externe cède de plus en plus la place à des prises en charge moins invasives. Les sténoses laryngées sont fréquemment traitées par voie endoscopique, notamment depuis l'utilisation de ballonnets de dilatation. Les hémangiomes cervico-faciaux ou laryngés guérissent pour la plupart grâce aux bêta-bloquants administrés oralement. Les lymphangiomes kystiques sont de plus en plus souvent contrôlés par sclérothérapie ou par certaines molécules telles que le sirolimus ou la vincristine. La majorité des mastoïdites aiguës se traitent médicalement et ne nécessitent plus de mastoïdectomies de drainage.

■ Le pédiatre est souvent en première ligne dans la prise en charge d'affections ORL pédiatriques telles que les infections, les surdités, les stridors, les masses cervicales.

Le présent ouvrage, rédigé dans un souci de concision et de clarté par des spécialistes référents de notre spécialité, devrait constituer un outil utile aux pédiatres dans leur pratique quotidienne pour gérer la prise en charge de ces maladies.

Pr Noël Garabédian

Professeur des Universités–Praticien hospitalier, service d'ORL et chirurgie cervico-faciale pédiatrique, Hôpital Necker-Enfants Malades, AP-HP, Paris.

Table des vidéos

Des vidéos sont associées à cet ouvrage. Elles sont signalées dans le texte par un picto. Pour voir ces compléments, connectez-vous sur :
http://www.em-consulte/e-complement/474471
et suivez les instructions.

Partie 2 Voies aérodigestives

Chapitre 10 Conduite à tenir devant un stridor

Vidéo 10.1.
Stridor.

Vidéo 10.2.
Bruit expiratoire.

Vidéo 10.3.
Tirage inspiratoire.

Chapitre 17 Paralysies laryngées

Vidéo 17.1.
Paralysie laryngée gauche.

Vidéo 17.2.
Paralysie laryngée gauche avec adduction paradoxale inspiratoire.

Chapitre 23 Troubles de déglutition

Vidéo 23.1.
Défaut de déclenchement du réflexe pharyngé.

Vidéo 23.2.
Défaut de déclenchement du réflexe pharyngé.

Vidéo 23.3.
Stase salivaire.

Vidéo 23.4.
Défaut d'ouverture du sphincter supérieur de l'œsophage.

Vidéo 23.5.
Troubles de la coordination.

Liste des abréviations

ADN	acide désoxyribonucléique
AEEH	Allocation d'éducation de l'enfant handicapé
AINS	anti-inflammatoires non stéroïdiens
AMM	autorisation de mise sur le marché
ANSM	Agence nationale de sécurité du médicament et des produits de santé
APGA	artère pulmonaire gauche aberrante
ASSR	*auditory steady-state responses*
ATT	aérateur transtympanique
BOR	branchio-oto-rénal
CAE	conduit auditif externe
CAI	conduit auditif interne
CBCT	*cone beam computed tomography* (tomographie volumique à faisceau conique)
CE	corps étranger
CMV	cytomégalovirus
CPAP	*continuous positive airway pressure* (ventilation en pression positive continue)
CRP	protéine C réactive
EBV	virus d'Epstein-Barr
ECG	électrocardiographie
EDIN	Échelle de douleur et d'inconfort du nouveau-né
EEG	électroencéphalographie
EMA	European Medicines Agency
EMG	électromyographie
EOG	électro-oculographie
EVA	échelle visuelle analogique
EVENDOL	ÉValuation ENfant DOuLeur
FEES	*fiberoptic endoscopic evaluation of swallowing* (évaluation fibroscopique de la déglutition)
FISH	*fluorescence in situ hybridization* (hybridation fluorescente in situ)
FLACC	*Face, Legs, Activity, Cry, Consolability*
FPS-R	*Faces Pain Scale – Revised*
HAS	Haute Autorité de Santé
HEF	hyperplasie épithéliale focale
HEDEN	Hétéro-évaluation de la douleur de l'enfant

HPV	papillomavirus humain
HSV	herpès simplex virus
IAH	index d'apnées-hypopnées
IDR	intradermoréaction
Ig	immunoglobuline
IM	intramusculaire
IPP	inhibiteur de la pompe à protons
IRM	imagerie par résonance magnétique
ITS	immunothérapie spécifique
IV	intraveineux(se)
IVP	insuffisance vélopharyngée
LCR	liquide céphalorachidien
MEOPA	mélange équimolaire oxygène–protoxyde d'azote
MIBG	métaiodobenzylguanidine
MNI	mononucléose infectieuse
NFS	numération formule sanguine
ODF	orthopédie dentofaciale
OEA	oto-émissions acoustiques
OI	ostéogenèse imparfaite
OMA	otite moyenne aiguë
OSM	otite séromuqueuse
PCR	*polymerase chain reaction* (réaction en chaîne par polymérase)
PEAA	potentiels évoqués auditifs automatisés
PEAP	potentiels évoqués auditifs précoces
PFP	paralysie faciale périphérique
PG	polygraphie du sommeil
PPC	pression positive continue
PPPM	*Parents' Post-operative Pain Measure*
PSG	polysomnographie
RAA	rhumatisme articulaire aigu
RGO	reflux gastro-œsophagien
SA	semaine d'aménorrhée
SAHOS	syndrome d'apnées-hypopnées obstructives
SAOS	syndrome d'apnées du sommeil
SFIPP	Société française d'imagerie pédiatrique et prénatale
SFORL	Société française d'oto-rhino-laryngologie
SPLF	Société de pneumologie de langue française
SSO	sphincter supérieur de l'œsophage
TDM	tomodensitométrie
TDR	test de diagnostic rapide
VA	voies aériennes

VAS	voies aériennes supérieures
VIH	virus de l'immunodéficience humaine
VNI	ventilation non invasive
VPPB	vertige paroxystique positionnel bénin
VRS	virus respiratoire syncytial
VZV	virus varicelle-zona

CHAPITRE

1

Rappels embryologiques

Pierre Fayoux

PLAN DU CHAPITRE

- Introduction
- Crâne et face
- Arcs branchiaux
- Structures pharyngées
- Structures laryngées

© 2017, Elsevier Masson SAS. Tous droits réservés

Points clés

- Les structures cervicales se mettent en place essentiellement à partir du système branchial.
- L'innervation et l'induction cellulaires sont sous dépendance des crêtes neurales.
- La morphologie cervico-faciale est en place à la fin de la période embryonnaire.
- Les défauts de développement ou de fusion de ces ébauches embryonnaires sont responsables de malformations cervico-faciales congénitales.

Introduction

Nous ne rappelons ici que les notions d'embryologie nécessaires à la compréhension des différentes malformations cervico-faciales qui seront développées dans cet ouvrage.

■ Les structures cervico-faciales se développent à partir du mésoblaste paraaxial, de la lame latérale et de la crête neurale.

■ Il existe une migration des cellules de la crête neurale du système nerveux central et des rhombomères (R1-R7) du tronc cérébral vers la face et les quatre arcs branchiaux.

■ Elles ont un rôle essentiel dans la différenciation et l'induction tissulaire, formant les structures médianes du squelette de la face et des tissus dérivant arcs branchiaux (tableau 1.1).

Crâne et face

■ La portion céphalique est composée du neurocrâne, entourant le cerveau, et du viscérocrâne qui va constituer la face.

■ Les bourgeons faciaux se développent à la 3e semaine ; ils fusionnent progressivement pour définir les orifices de la face. Ils sont séparés du premier arc par le stomodéum (figure 1.1).

■ La rupture de la membrane oropharyngée intervient à la 5e semaine – communication de la cavité pharyngée avec la cavité amniotique.

■ Constitution du palais : fusion du palais primaire à la 8e semaine puis du palais secondaire à la 12e semaine, terminant la séparation de la cavité buccale et des fosses nasales (figure 1.2).

Tableau 1.1. Dérivés des arcs branchiaux.

Arc branchial	Artère de l'arc	Éléments squelettiques	Muscles	Nerf crânien
1	Branche terminale de l'artère maxillaire	Dérivés des arcs cartilagineux (originaires de cellules des crêtes neurales) : – du cartilage maxillaire : alisphénoïde, enclume – du cartilage de Meckel : marteau Dérivés du mésenchyme de l'arc par ossification dermique : os maxillaire, zygomatiques, portion squameuse de l'os temporal, mandibule (originaires de cellules des crêtes neurales)	Muscles de la mastication (temporal, masséter et ptérygoïdiens), mylohyoïdien, ventre antérieur du digastrique, tenseur du tympan, tenseur du voile du palais (originaire du mésoderme céphalique)	Branches maxillaires et mandibulaires du nerf trijumeau (V)
2	Artère stapédienne (chez l'embryon), artère corticotympanique (chez l'adulte)	Étrier, processus styloïde, petite corne et bord supérieur du corps de l'os hyoïde (dérivés du cartilage du deuxième arc (Reichert) ; originaires de cellules des crêtes neurales)	Muscles de la mimique (orbiculaire de l'œil, orbiculaire de la bouche, risorius, platysma, auriculaire, frontal et buccinateur), ventre postérieur du digastrique, stylohyoïdien, stapédien (originaires du mésoderme céphalique)	Nerf facial (VII)
3	Artère carotide commune, racine de l'artère carotide interne	Bord inférieur et grandes cornes de l'os hyoïde (dérivés des cartilages des troisièmes arcs et originaires de cellules des crêtes neurales)	Stylopharyngien (originaire du mésoderme céphalique)	Nerf glossopharyngien (IX)
4	Arc de l'aorte (côté gauche), artère subclavière droite (côté droit) ; ébauches d'origine des artères pulmonaires	Cartilages du larynx (dérivés des cartilages des sixièmes arcs ; originaires de cellules des crêtes neurales)	Constricteurs du pharynx, cricothyroïdien, élévateur du voile du palais (originaires des somites occipitaux 2 à 4)	Branche laryngée supérieure du nerf vague (X)
5	Conduit artériel, racine des artères pulmonaires définitives	Cartilages du larynx (dérivés des cartilages des sixièmes arcs ; originaires de cellules des crêtes neurales)	Muscles intrinsèques du larynx (originaires des somites occipitaux 1 et 2	Branche laryngée récurrente du nerf vague (X)

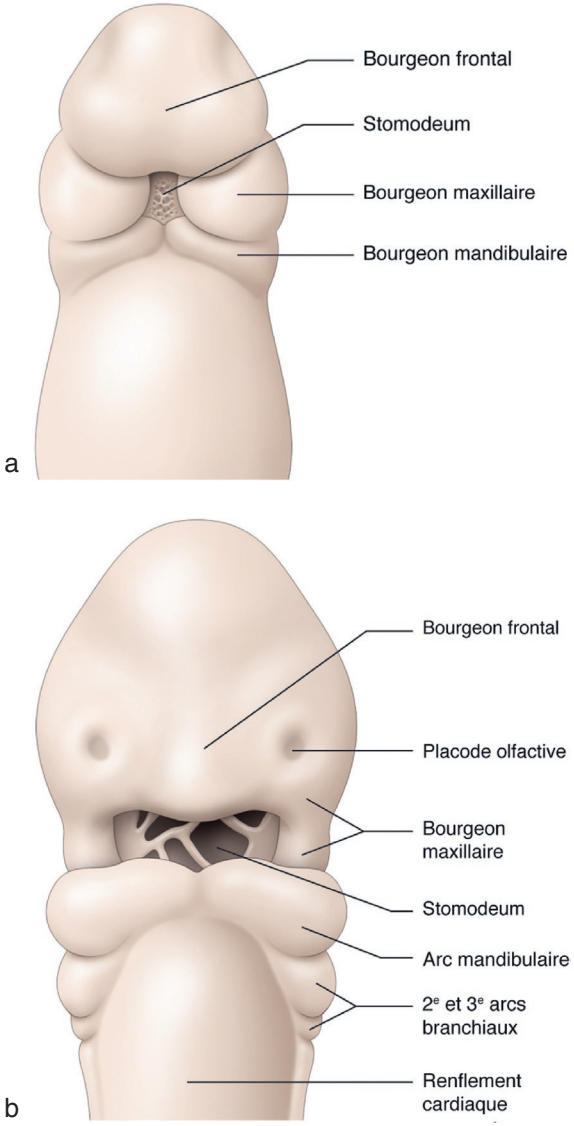

Figure 1.1. Développement de la face.
a, b. La face est constituée d'un bourgeon frontal et de deux bourgeons maxillaires et deux bourgeons mandibulaires. Ces deux derniers sont séparés par le stomodeum, bouche embryonnaire, qui s'ouvre par rupture de la membrane oropharyngée.

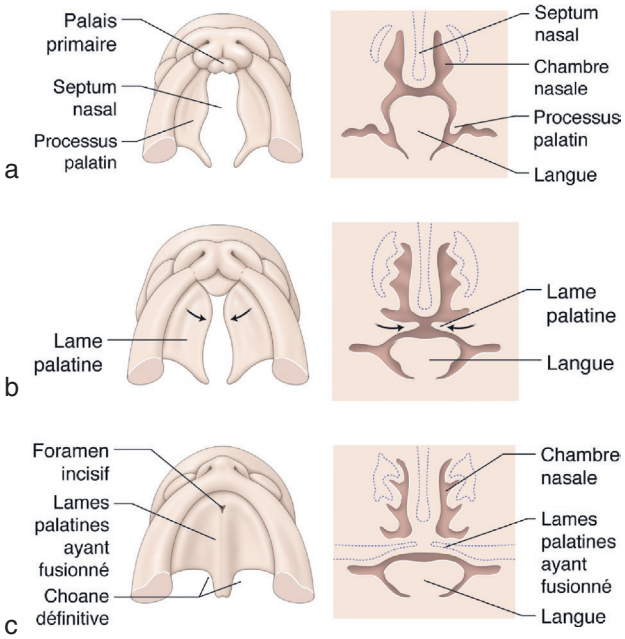

Figure 1.2. Développement du palais
a : fusion du palais primaire, b : fusion du palais secondaire, c : la fusion complète des ébauches palatines permet la séparation entre la cavité buccale et les fosses nasales.

Arcs branchiaux

- Cinq arcs branchiaux se développent sur les lames latérales entre la 4e et la 5e semaine de développement.
- Ils sont constitués de mésoderme limité par les sillons ectoblastiques et les poches entoblastiques dans la paroi latérale de l'intestin primitif (figure 1.3).
- Les structures musculosquelettiques et l'innervation sensitive et motrice des structures pharyngolaryngées proviennent des arcs pharyngiens et sont propres à chaque arc.
- Lors du développement des arcs, le 2e arc recouvre progressivement les 2e et 4e arcs, formant une cavité contenant les 2e, 3e et 4e poches ectoblastiques. Cette cavité correspond au sinus cervical, dons l'absence d'involution complète sera à l'origine des kystes et fistules de la deuxième fente (voir chapitre 33).
- Les structures dérivées de chaque arc (tableau 1.1) se mettent en place progressivement.

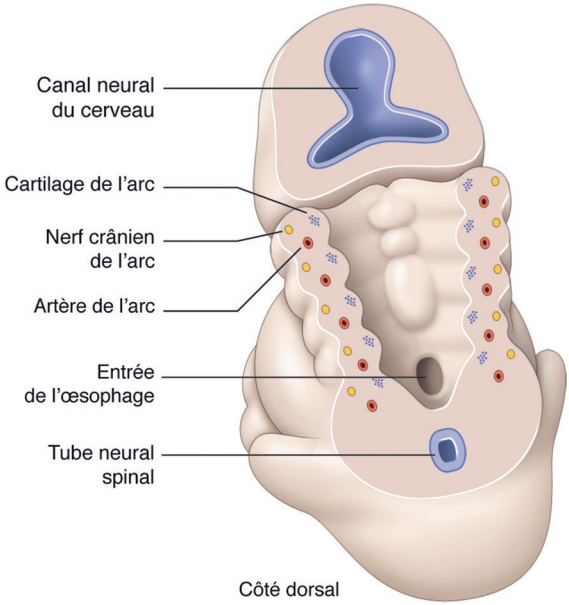

Figure 1.3. Arcs branchiaux.
Les arcs sont limités par les sillons ectoblastiques et les poches entoblastiques. Chaque arc possède ses propres ébauches vasculaires et nerveuses.

■ Les 3e et 4e poches entoblastiques vont s'invaginer dans le 4e arc pour former l'ébauche du thymus. Les ébauches glandulaires vont progressivement se séparer de la lumière pharyngée et migrer vers la base du cou en entraînant les parathyroïdes, dont celle issue de la 3e fente donnera la parathyroïde supérieure, et celle issue de la 4e fente, la parathyroïde inférieure. La persistance de ce trajet de migration conduit aux fistules de la 4e fente, étendue du sinus piriforme à la partie haute et latérale de la thyroïde (figure 1.4).

Structures pharyngées

■ La fente respiratoire apparaît à la 3e semaine, puis les bourgeons ventraux se développent pour donner les structures pharyngées.

■ À partir de la 4e semaine, la prolifération mésoblastique de la partie ventrale de l'arc mandibulaire va aboutir au développement de deux bourgeons linguaux latéraux et d'un bourgeon médian : le tuberculum impar.

■ Un deuxième renflement médian, la copula ou éminence hypobranchiale, se développe à partir du mésoblaste des 2e et 3e arcs.

- Un troisième renflement médian se développe sur la partie médiane du 4e arc, correspondant à l'ébauche de l'épiglotte.
- Les bourgeons linguaux prolifèrent rapidement en recouvrant le tuberculum impar pour former la langue mobile.
- La base de la langue est constituée par le développement de la copula. Elle est séparée de la langue mobile par le sulcus terminalis, dont la partie médiane correspond au foramen cæcum (figure 1.5).
- La thyroïde apparaît à la 3e semaine entre le foramen cæcum et la copula. Elle s'invagine progressivement dans le mésoblaste cervical pour atteindre sa position anatomique à la 7e semaine. Elle reste reliée à l'intestin pharyngien par le canal thyréoglosse qui s'obture et disparaît (figure 1.6).
- L'absence de résorption du canal thyréoglosse conduit à la formation des kystes du tractus thyréoglosse (voir chapitre 33).

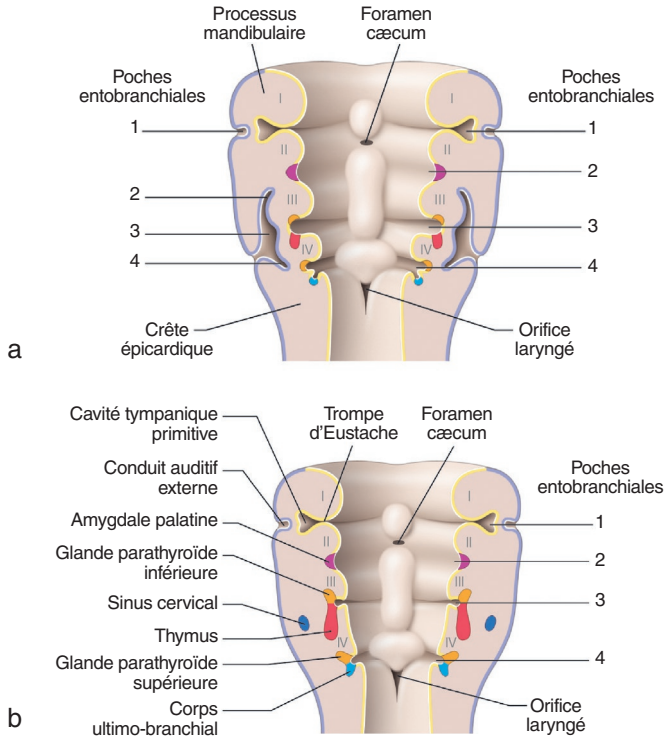

Figure 1.4. Évolution des arcs branchiaux.
a : Le deuxième arc recouvre les 3e et 4e arcs et fusionne sur le 4e arc pour former le sinus cervical. b : Les ébauches du thymus (rouge) migrent à partir de la 3e poche entoblastique à travers le 4e arc pour atteindre la partie basse du cou.

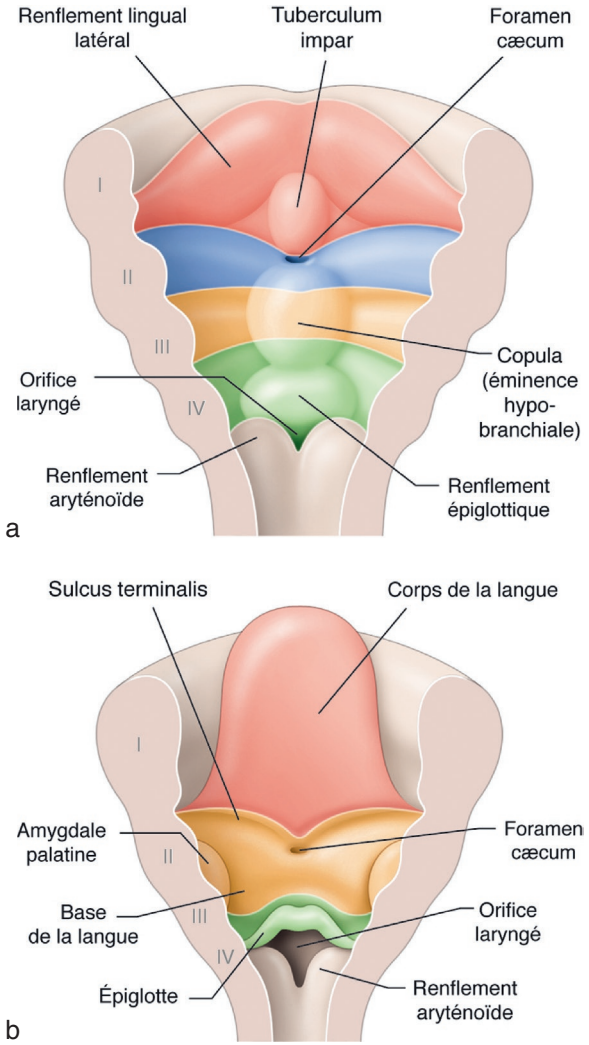

Figure 1.5. Développement des ébauches linguales.
a : prolifération mésoblastique de la partie ventrale des arcs branchiaux donnant naissance aux différentes ébauches de la langue. b : prolifération des bourgeons linguaux sur le tuberculum impar formant la langue mobile (rouge). La base de la langue est constituée par le développement de la copula (jaune).

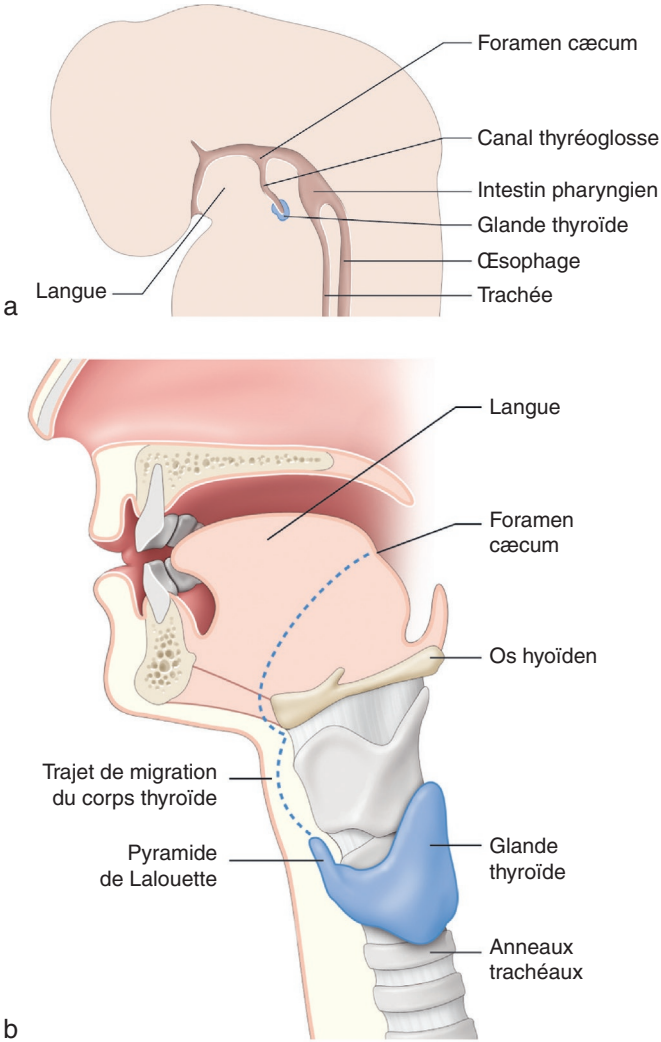

Figure 1.6. Développement de la thyroïde.
a : La thyroïde apparaît entre le foramen cæcum et la copula. Elle s'invagine dans le mésoblaste cervical en restant reliée à l'intestin pharyngien par le canal thyréoglosse.
b : La thyroïde atteint sa position anatomique à la 7e semaine, puis le canal thyréoglosse s'obture et disparaît.

Structures laryngées

- 3e semaine de développement : le sillon laryngotrachéal apparaît sur la paroi antérieure de l'intestin primitif sous la forme d'une gouttière, ébauche du tractus respiratoire.
- 4e semaine de développement :
  - séparation des tractus respiratoire et digestif, par le septum trachéo-œsophagien ;
  - apparition de la glotte primitive, sous la forme d'une simple fente, bordée d'une condensation mésenchymateuse.
- 5e semaine :
  - prolifération sur trois saillies – glotte embryonnaire,
  - deux canaux apparaissent dans la lame épithéliale, le canal vestibulotrachéal, antérieur, généralement borgne, et le canal pharyngotrachéal, postérieur, dont l'orifice pharyngé se situe au point le plus caudal de la fissure interaryténoïdienne (figure 1.7).
- 6e semaine : les premières condensations mésenchymateuses à différenciation cartilagineuse et musculaire apparaissent et les premières ébauches nerveuses se mettent en place.
- 7e semaine de développement : la lame épithéliale obture totalement le canal pharyngotrachéal ; la reperméabilisation de la lame épithéliale se produit par un mécanisme actif.
- Un défaut de perméabilisation du plan glottique est à l'origine des atrésies du larynx.

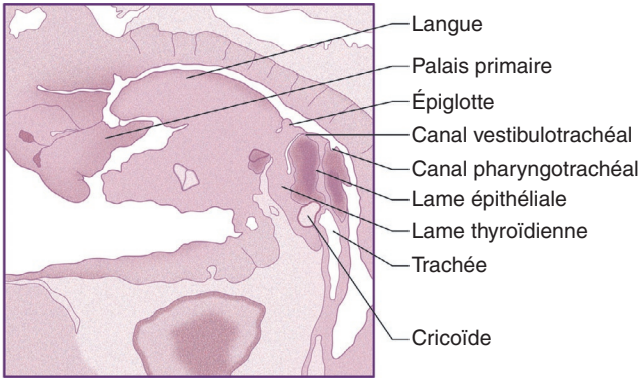

Figure 1.7. Larynx embryonnaire.
Coupe histologique montrant la lumière laryngée initialement constituée du canal vestibulotrachéal et du canal pharyngotrachéal. L'occlusion du larynx est visible à la 7e semaine de développement.

CHAPITRE

2

Otites moyenne aiguë et externe

Emmanuel Lescanne

PLAN DU CHAPITRE

- Otite moyenne aiguë
  - Définition et généralités
  - Diagnostic
  - Traitement
  - Complications des otites moyennes aiguës
- Otite externe
  - Définition et généralités
  - Clinique
  - Traitement

ORL de l'enfant
© 2017, Elsevier Masson SAS. Tous droits réservés

Points clés

- L'otite moyenne aiguë correspond à une infection de l'oreille moyenne. Le traitement est symptomatique, l'antibiothérapie étant réservée aux enfants de moins de 2 ans et aux formes symptomatiques ou compliquées.
- L'otite externe est une infection du conduit auditif. Le traitement est local.

Otite moyenne aiguë

Définition et généralités

■ L'otite moyenne aiguë (OMA) est une infection bactérienne de l'oreille moyenne, avec présence de pus dans la caisse du tympan.

■ Deux germes prédominent : *Streptococcus pneumoniae* et *Haemophilus influenzae*, suivis par *Branhamella catarrhalis*.

■ La fréquence des OMA chez l'enfant est une problématique de médecine pédiatrique courante.

■ Trois circonstances exigent toutefois un avis spécialisé : l'enfant de moins de 3 mois, l'enfant immunodéprimé et la forme multirécidivante ou résistante au traitement.

Diagnostic

■ Une otalgie fébrile d'apparition brutale est typique.

■ Chez l'enfant avant l'âge de 2 ans, l'otalgie est remplacée par un frottement ou une traction du pavillon, une irritabilité, une anorexie et des troubles du sommeil avec pleurs inhabituels. Une symptomatologie abdominale (diarrhée, vomissement) peut alors être le signe indirect de l'otite.

■ L'otorrhée peut être le symptôme d'alerte lorsque le tympan se fissure sous la pression de l'épanchement suppuré. Dans ce cas, l'otalgie disparaît.

Otoscopie

■ L'otoscopie est l'élément clé du diagnostic d'OMA (figure 2.1).

■ Il existe trois critères otoscopiques : l'épanchement, l'inflammation et la perte ou l'effacement du relief malléaire.

■ L'épanchement dans l'oreille moyenne permet de distinguer la myringite virale (ou myringite bulleuse) de l'OMA. Sous la pression de l'épanchement purulent, une rupture tympanique peut survenir, faisant céder l'otalgie. Dans ce cas, le tympan est masqué par l'otorrhée comblant le conduit.

Paracentèse ou myringotomie

■ Elle affirme la suppuration et permet l'identification du germe causal par le bactériologiste.

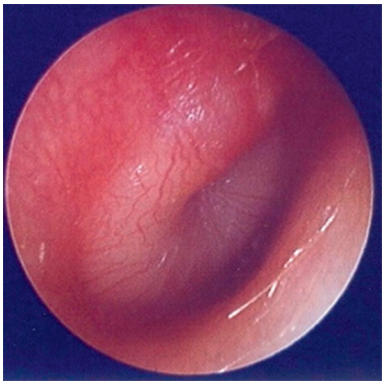

Figure 2.1. Aspect otoscopique de l'otite moyenne aiguë suppurée.

- Elle est réservée aux rares échecs thérapeutiques afin d'adapter le traitement antibiotique au germe ou aux formes hyperalgiques ne cédant pas au traitement habituel.

Évolution

- Les symptômes d'OMA régressent sans antibiotiques en 24 heures chez les deux tiers des enfants et chez les 4/5es après 2 à 3 jours d'évolution.
- Entre le 7e et le 14e jour, 70 % des enfants ont une résolution complète des signes d'otite, hormis l'épanchement de l'oreille moyenne qui peut persister plus longtemps.

Traitement

L'antibiothérapie est indiquée en tenant compte essentiellement de deux facteurs : l'âge et l'intensité du tableau clinique.

- Avant 2 ans, l'antibiothérapie d'emblée est recommandée pendant 8 à 10 jours.
- Après 2 ans et si l'enfant est peu symptomatique, l'abstention de l'antibiothérapie est licite ; en revanche, si la symptomatologie est bruyante (fièvre élevée, otalgie intense, otorrhée), une antibiothérapie doit être prescrite pendant 5 jours.

L'amoxicilline, à la dose de 80 à 100 mg/kg/j en deux prises quotidiennes, est à privilégier en première intention. La dose de 150 mg/kg/j est réservée aux échecs. Autrement, les antibiotiques suivants peuvent être proposés selon la circonstance :

- association amoxicilline–acide clavulanique en cas de syndrome otite-conjonctivite (forte probabilité d'une infection à *Hæmophilus influenzæ*) ;
- cefpodoxime en cas d'allergie vraie aux pénicillines sans allergie aux céphalosporines (situation la plus fréquente) ;

- érythromycine–sulfafurazole ou cotrimoxazole (triméthoprime–sulfaméthoxazole), en cas de contre-indication aux bêta-lactamines (pénicillines et céphalosporines);
- ceftriaxone en une seule injection intramusculaire (IM) en cas d'impossibilité d'assurer un traitement adapté par voie orale.

Par ailleurs :
- le traitement antalgique-antipyrétique est toujours recommandé;
- l'utilité des anti-inflammatoires n'est pas démontrée;
- les gouttes auriculaires contenant des antibiotiques n'ont aucune indication dans l'OMA.

Complications des otites moyennes aiguës

Les complications peuvent être intrapétreuses ou intracrâniennes.

Mastoïdite aiguë

Il peut s'agir :
- d'une mastoïdite aiguë du nourrisson;
- d'un œdème et comblement du sillon rétro-auriculaire avec décollement du pavillon (figure 2.2);
- à l'otoscopie, d'une OMA avec parfois un bombement postérosupérieur débordant sur la paroi du conduit tel un « pis de vache ».

L'examen neurologique de l'enfant recherchera d'autres complications.
La tomodensitométrie (TDM) doit éliminer une thrombophlébite du sinus latéral, un empyème ou un abcès intracrânien (figure 2.3).
La prise en charge est urgente : antibiothérapie parentale associée à un drainage de l'abcès en milieu spécialisé.

Névrite du nerf facial

La névrite du nerf facial :
- consiste en une paralysie faciale périphérique;
- guérit en règle avec le traitement antibiotique;
- se traite par une corticothérapie et une aération transtympanique souvent associées à l'antibiothérapie.

Labyrinthite

En cas de signes cochléovestibulaires, une labyrinthite peut être suspectée. La prise en charge s'effectue en milieu spécialisé; une corticothérapie est ajoutée à l'antibiothérapie et à l'aération transtympanique. Le pronostic fonctionnel est plus réservé.

Figure 2.2. Aspect clinique d'une mastoïdite.
Présence d'une tuméfaction rétro-auriculaire inflammatoire décollant le pavillon.

Figure 2.3. Aspect scanographique d'une mastoïdite.
Le scanner permet d'objectiver une volumineuse collection en regard de la mastoïde droite.

Méningite

- La propagation s'effectue par ostéolyse ou microthrombophlébite locale, par voie hématogène ou encore à la faveur d'une voie préformée.
- Elle se présente avec une prostration accompagnée de troubles de la conscience, de raideur de nuque, de céphalées dans un contexte infectieux fébrile.

Otite externe

Définition et généralités

- Il s'agit d'une dermo-épidermite de la peau du conduit auditif externe d'origine infectieuse.
- C'est une pathologie très fréquente, essentiellement estivale, intervenant au cours des baignades.
- Les bactéries les plus couramment rencontrées sont : *Pseudomonas aeruginosa*, *Staphylococcus aureus*, et des mycoses.

Clinique

L'otite externe se présente avec :

- une otalgie intense sans fièvre, lancinante, augmentant dans la première partie de la nuit ;
- une douleur à la mastication liée au contact du condyle mandibulaire sur la face antérieure du conduit ;
- à l'otoscopie, une introduction du spéculum douloureuse, un conduit auditif externe œdématié, inflammatoire, douloureux, avec des sécrétions blanchâtres. Le tympan, s'il peut être vu, est subnormal.

Traitement

- Un nettoyage atraumatique du conduit auditif externe est réalisé.
- Si le tympan est mal vu, l'avis d'un ORL est souhaitable pour s'assurer de l'intégrité du tympan avant la mise en place du traitement local.
- En cas de conduit rétréci, il est recommandé de mettre en place un tampon expansible pour permettre une bonne pénétration des gouttes.
- Des fluoroquinolones sont appliquées en traitement local pendant 7 jours avec une fréquence de 2 à 4 instillations par jour.
- Le traitement local inclut également un anesthésique voire des corticoïdes et antalgiques par voie générale.
- Une antibiothérapie par voie générale peut être associée dans certaines situations liées à l'extension locorégionale de l'otite.
- La suspicion d'otite externe d'origine mycotique requiert un traitement local avec un antimycotique.
- Il convient de rechercher une affection dermatologique sous-jacente (eczéma, érysipèle, impétigo, etc.), un bouchon de cérumen ou un corps étranger.

CHAPITRE

3

Otites chroniques

Françoise Denoyelle, Charlotte Célérier

PLAN DU CHAPITRE

- Généralités
  - Rappel anatomique
  - Terrain et épidémiologie
- Otite séromuqueuse
  - Physiopathologie
  - Clinique
  - Diagnostic
  - Conduite à tenir
  - Traitement
- Otite chronique ouverte et perforation tympanique séquellaire
  - Physiopathologie
  - Clinique
  - Diagnostic
  - Conduite à tenir
  - Traitement
- Otites chroniques dangereuses – poches de rétraction sévères et cholestéatomes acquis
  - Physiopathologie
  - Clinique
  - Diagnostic
  - Diagnostic différentiel en cas d'otorrhée chronique
  - Conduite à tenir
  - Traitement

ORL de l'enfant
© 2017, Elsevier Masson SAS. Tous droits réservés

- Cholestéatomes congénitaux
  - Physiopathologie
  - Clinique
  - Diagnostic
  - Conduite à tenir
- Complications
  - Tympanosclérose
  - Otite fibroadhésive

Points clés

- Les otites chroniques sont rarement d'origine congénitale (cholestéatome congénital). Elles résultent le plus souvent d'otites séromuqueuses, très fréquentes avant l'âge de 5 ans, guérissant le plus souvent sans séquelles mais pouvant aussi évoluer vers d'autres formes plus sévères d'otites chroniques : poches de rétraction tympanique, cholestéatomes, otites chroniques ouvertes et perforations tympaniques séquellaires, tympanosclérose et otite fibro-adhésive.
- L'otite séromuqueuse est liée à l'immaturité du système immunitaire jusqu'à l'âge de 4 à 5 ans. Aucun traitement médicamenteux n'a fait la preuve de son efficacité dans cette affection. Les formes mal tolérées (otites aiguës itératives, surdité retentissant sur le langage, le comportement ou la scolarité, poche de rétraction) peuvent nécessiter la pose d'aérateurs transtympaniques, associée ou non à une adénoïdectomie.
- Les otites chroniques ouvertes et les perforations tympaniques séquellaires peuvent bénéficier d'une tympanoplastie (myringoplasties ou tympanoplasties de type 1) après l'âge de 6 ans si certaines conditions sont réunies.
- Les poches de rétraction évolutives, se remplissant d'épiderme et dont le fond n'est plus visuellement contrôlable, ainsi que les cholestéatomes nécessitent un traitement chirurgical (tympanoplastie).

Généralités

Rappel anatomique

L'anatomie du tympan et de la chaîne ossiculaire est représentée à la figure 3.1.

Terrain et épidémiologie

On retrouve, suivant les âges :

- nourrisson : des otites séromuqueuses (OSM), très fréquentes, des cholestéatomes congénitaux ;
- 18 mois – 7 ans : des otites séreuses, des poches de rétraction, des perforations tympaniques actives, des otites chroniques ouvertes, des cholestéatomes congénitaux, rarement des cholestéatomes acquis ;
- enfant de plus de 7 ans : des otites séreuses, plus rares, des poches de rétraction et des cholestéatomes acquis, des perforations tympaniques séquellaires.

Les OSM concernent 60 % des enfants de l'âge d'au moins 3 mois à avant l'âge de 2 ans. Les perforations tympaniques, les poches de rétraction sévères

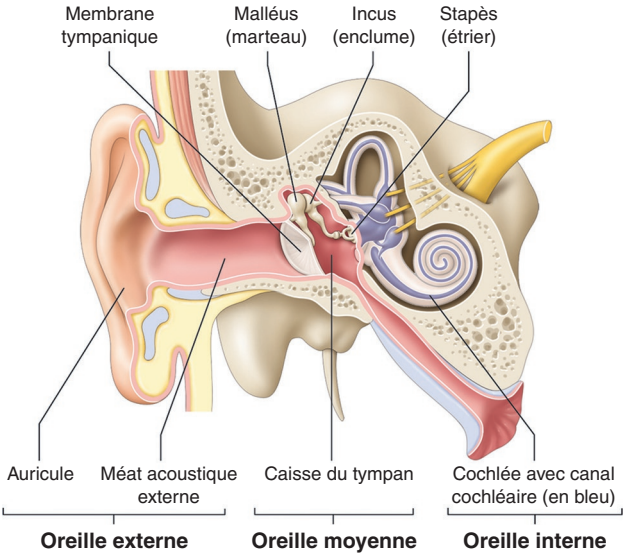

Figure 3.1. Anatomie de l'oreille externe, moyenne et interne.

et les cholestéatomes concernent 3 à 6 enfants pour 100 000 ; les cholestéatomes congénitaux, 0,5 pour 100 000 – ceux-ci sont plus fréquents chez le garçon (× 2 à 3). Les facteurs de risque inconstamment retrouvés sont les suivants : infections récidivantes (collectivité, tabagisme passif, allergie, plus rarement reflux gastro-œsophagien [RGO]), pathologie du voile de palais, malformations craniofaciales, obstruction nasale ou nasopharyngée chronique (végétations obstructives, rhinite allergique ++, exceptionnelle tumeur du cavum), dyskinésie ciliaire congénitale.

Otite séromuqueuse

Physiopathologie

La physiopathologie consiste en un mécanisme post-infectieux et/ou un dysfonctionnement de la trompe d'Eustache.

Clinique

- Chez le petit nourrisson, l'OSM est indolore, révélée par un examen systématique, des otites moyennes aiguës récidivantes.
- Après 18 mois, l'OSM se manifeste par une hypoacousie légère avec un retard de langage (retard modéré ; en l'absence de langage, suspecter une surdité plus sévère d'autre cause).

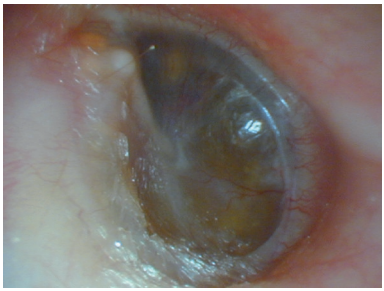

Figure 3.2. Otite séromuqueuse ancienne avec glu jaunâtre et rétraction globale du tympan.

Diagnostic

- À l'otoscopie, on retrouve un tympan mat avec épanchement rétrotympanique et glu souvent jaunâtre (figure 3.2).
- La tympanométrie est anormale, de type B (courbe plate) ou C (pic décalé à gauche = dépression).
- La guérison est spontanée dans plus de 90 % des cas vers 4 à 5 ans.

Conduite à tenir

La conduite à tenir est présentée à la figure 3.3.

Traitement

Un traitement est indiqué en cas :

- d'otites moyennes aiguës (OMA) récidivantes ;
- d'hypoacousie bilatérale avec retard de langage ;
- d'évolution vers la poche de rétraction.

Les facteurs favorisants sont traités médicalement.

Le traitement chirurgical consiste en :

- une pose d'aérateurs transtympaniques (ATT) courte ou longue durée (en cas de récidive) ;
- une adénoïdectomie ; celle-ci est controversée, mais est d'indication claire en cas d'obstruction nasale invalidante ou avec rhinorrhée chronique.

Le traitement chirurgical d'une fente vélopalatine n'influence pas l'évolution de l'OSM.

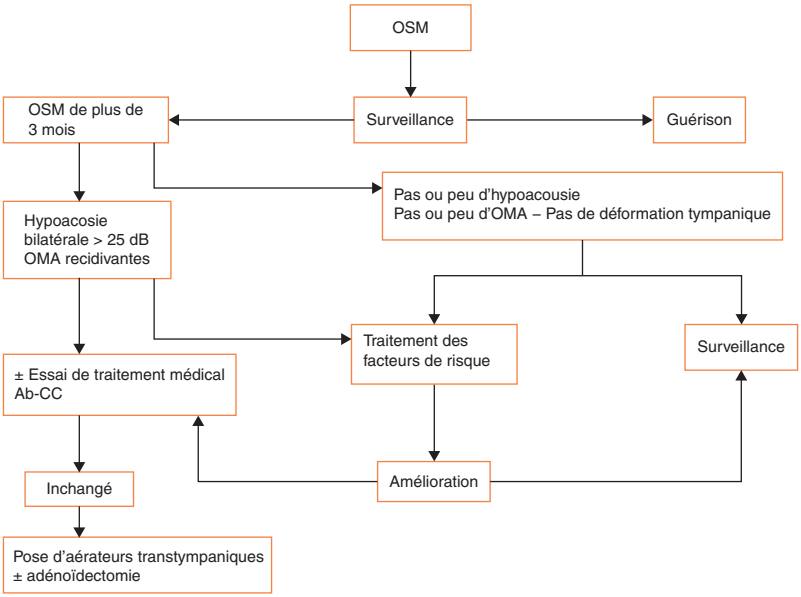

Figure 3.3. Conduite à tenir devant une otite séromuqueuse (OSM).

Otite chronique ouverte et perforation tympanique séquellaire

Physiopathologie

C'est une complication de l'OSM avec perforation après aérateurs (surtout ATT longue durée) et/ou mécanisme post-infectieux (nécrose de la membrane pendant une OMA).

Clinique

On retrouve :

- des otorrhées chroniques ou récidivantes, des otorrhées et douleurs liées à la baignade ;
- une hypoacousie légère, parfois moyenne en cas d'atteinte ossiculaire.

Diagnostic

Le diagnostic est posé à l'otoscopie (figure 3.4).

Conduite à tenir

La conduite à tenir est montrée à la figure 3.5.

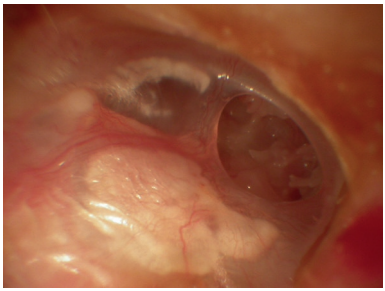

Figure 3.4. Perforation antéro-inférieure sèche avec plaques de myringosclérose antérosupérieure et postérieure.

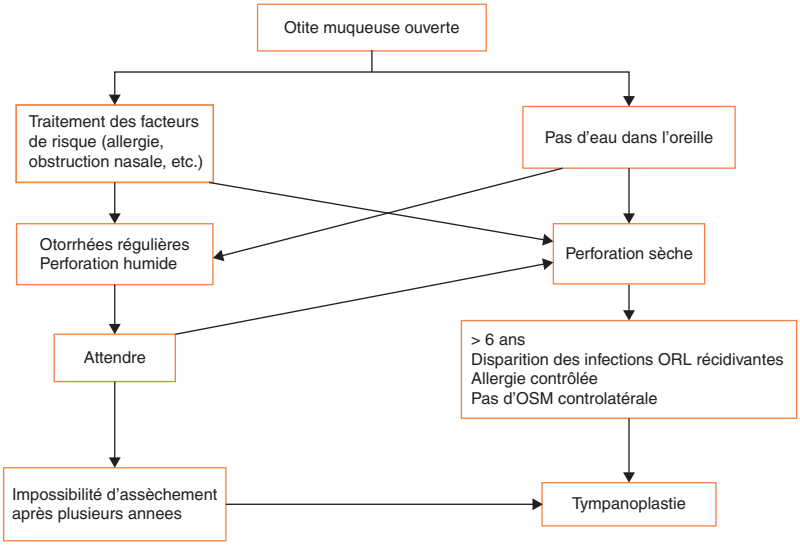

Figure 3.5. Conduite à tenir devant une otite chronique ouverte (perforation tympanique).

Traitement

Pour une otite chronique ouverte, le traitement consiste à :

- assécher la perforation par traitement médical des facteurs de risque, et adénoïdectomie en cas d'obstruction nasale ;
- réaliser une tympanoplastie à partir de 6 ans si les conditions suivantes sont réunies (recommandation de la Société française d'oto-rhino-laryngologie [SFORL]) :
  - disparition des infections respiratoires récidivantes ;
  - perforation persistant plus de 6 mois, sèche depuis plus de 3 mois ;
  - allergie contrôlée ou en dehors des périodes d'allergie ;
  - surseoir en cas d'otite séromuqueuse ou de rétraction controlatérale.

Otites chroniques dangereuses – poches de rétraction sévères et cholestéatomes acquis

Physiopathologie

Une poche de rétraction est une complication de l'OSM qui fragilise la membrane tympanique et crée une dépression de l'oreille moyenne majorée par la dysfonction tubaire, créant ainsi l'aspiration d'une poche à partir du tympan. La poche devient sévère lorsqu'on n'en voit pas le fond (« non contrôlable ») et qu'elle se remplit de débris épidermiques.
Le cholestéatome acquis est le stade évolué où le sac empli de débris grossit et lyse progressivement sur des mois (parfois plus rapidement en cas de surinfection) les structures de voisinage que sont osselets, canal osseux du nerf facial, tegmen méningé, oreille interne. Un autre mécanisme possible est l'épidermose pénétrant par les bords invaginés d'une perforation.

Clinique

On retrouve :

- une otorrhée chronique ou récidivante, souvent à *Pseudomonas aeruginosa* ;
- une hypoacousie ;
- de façon très évocatrice, une réapparition d'otorrhée unilatérale vers 7 à 8 ans chez un enfant avec des antécédents d'OSM et de pose d'ATT ;
- plus rarement, révélés par une complication : une paralysie faciale, des vertiges, une cophose.

Diagnostic

- L'otoscopie met en évidence une poche de rétraction fréquemment visible, le plus souvent postérieure (80 %), ou de la membrane de Schrapnell (20 %) (figure 3.6), avec des débris épidermiques ; et en cas de cholestéatome, parfois une masse blanche rétrotympanique (figure 3.7).
- Une otoscopie peut être difficile en cas de surinfection, ou de polypes inflammatoires, ou encore la poche peut ne pas être visible ; un scanner ou une imagerie par résonance magnétique (IRM) peuvent alors être réalisés et, s'ils ne sont pas contributifs, une otoscopie peut être pratiquée sous anesthésie générale.
- Un scanner des rochers peut révéler : une opacité de l'oreille moyenne, avec souvent un aspect de « boule », une lyse ossiculaire, une lyse éventuelle d'un canal semi-circulaire, du canal facial, du tegmen méningé. Parfois, l'opacité n'est pas spécifique car il n'y a pas de lyse ossiculaire visible.
- Une IRM des rochers est pratiquée en cas de doute, avec des séquences spécifiques du cholestéatome en diffusion.

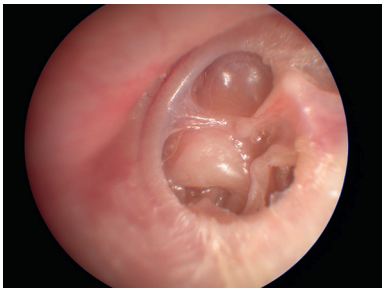

Figure 3.6. Poche de rétraction postéro-inférieure et antérosupérieure du tympan gauche, moulant la branche descendante de l'enclume et l'étrier, non contrôlable dans la gouttière postérieure de la caisse avec débris cérumino-épidermiques dans l'enclume.

Figure 3.7. Cholestéatome du tympan gauche avec débris épidermiques visibles dans la poche de rétraction postérosupérieure et aspect trop blanc du tympan traduisant l'envahissement de la caisse du tympan.

- L'audiométrie peut montrer : une hypoacousie de transmission parfois très discrète (certaines poches de rétraction), souvent légère ou moyenne ou tardivement mixte, exceptionnellement des cophoses.

Diagnostic différentiel en cas d'otorrhée chronique

Le diagnostic différentiel est le suivant :

- cholestéatome congénital (traitement identique) ;
- corps étranger, en particulier ATT ;
- granulomatose, en particulier d'origine tuberculeuse ;
- histiocytose langerhansienne ;
- tumeur, en particulier rhabdomyosarcome ;
- otite externe chronique, en particulier mycose du conduit auditif ;
- masse liquidienne cervicale fistulisée dans le conduit auditif : kyste congénital de la première fente branchiale.

Conduite à tenir

La conduite à tenir est montrée à la figure 3.8.

Traitement

Le traitement local de l'otorrhée consiste en des gouttes avec ofloxacine ± corticoïdes.

La chirurgie (2 à 4 heures) a les caractéristiques suivantes :

- sous surveillance du nerf facial par électromyogramme peropératoire ;
- exérèse soigneuse et complète du cholestéatome ;
- exérèse des osselets englobés éventuellement ;
- nettoyage de l'infection, des granulomes ;
- colmatage des lyses osseuses éventuelles (méninge, canaux semi-circulaires) ;
- large renforcement du tympan par cartilage ;
- reconstruction ossiculaire au premier ou deuxième temps.

Le deuxième temps opératoire est réalisé 12 à 15 mois plus tard, sauf pour certaines poches de rétraction ou certains petits cholestéatomes dont l'exérèse a été réalisée en bloc avec la matrice qui nécessitent une surveillance par IRM.

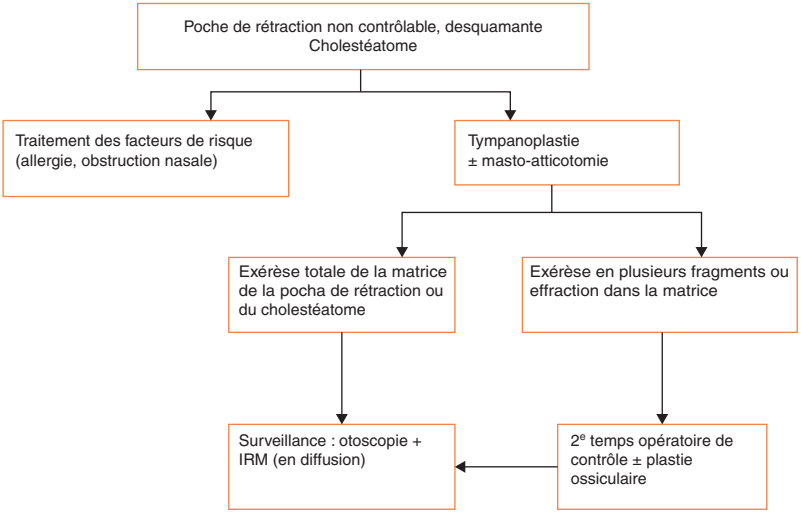

Figure 3.8. Conduite à tenir devant une poche de rétraction sévère ou un cholestéatome.

Cholestéatomes congénitaux

Physiopathologie

On retrouve une persistance d'un reliquat épidermoïde de la vie embryonnaire dans l'oreille moyenne.

Clinique

Un cholestéatome congénital est révélé par la découverte fortuite d'une masse blanche rétrotympanique chez un enfant souvent jeune (2 à 5 ans) (figure 3.9).
On retrouve :

- une hypoacousie ;
- tardivement, une surinfection et une otorrhée – le caractère congénital est difficile à affirmer dans ce cas ;
- rarement, révélés par une complication : une paralysie faciale, des vertiges, une cophose.

Diagnostic

Le diagnostic est posé :

- à l'otoscopie – tympan normal avec masse blanche rétrotympanique ; localisation la plus évocatrice : antérosupérieure ;
- grâce à un scanner ± une IRM des rochers – comme pour le cholestéatome acquis ;
- devant l'absence d'antécédents d'otorrhée ou de perforation tympanique ;
- devant l'absence d'antécédents de chirurgie otologique.

Conduite à tenir

La conduite à tenir est identique à celle pour le cholestéatome acquis.

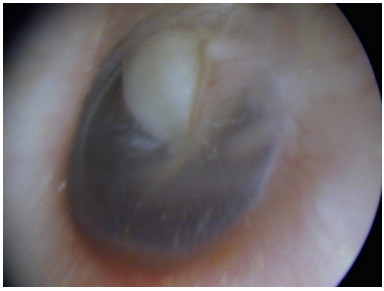

Figure 3.9. Cholestéatome congénital antérosupérieur du tympan gauche.

Complications

Il existe deux complications rares de l'OSM : la tympanosclérose et l'otite fibroadhésive.

Tympanosclérose

Un dépôt de calcium et de phosphate dans la muqueuse de l'oreille moyenne aboutit à un blocage de la chaîne ossiculaire avec une surdité mixte et évolutive. Le tympan est souvent perforé. La fermeture du tympan peut limiter l'évolution, mais avec des résultats auditifs décevants, et la nécessité d'un appareillage auditif. La tympanosclérose est à différencier de la myringosclérose banale et très fréquente, avec dépôts blanchâtres dans l'épaisseur de la membrane tympanique, sans retentissement auditif (voir figure 3.4).

Otite fibroadhésive

C'est un comblement de la caisse tympanique par un tissu conjonctif épais qui rend la caisse du tympan virtuelle avec un aspect de tympan moulant tous les reliefs de fond de caisse. Cette complication entraîne une surdité mixte et évolutive, avec un traitement chirurgical décevant, et la nécessité d'un appareillage auditif.

CHAPITRE

4

Surdité

Natalie Loundon

PLAN DU CHAPITRE

- Diagnostic
  - Dépistage en maternité
  - Confirmation diagnostique
  - Diagnostic étiologique
- Prise en charge
  - Surdités de transmission
  - Surdités de transmission non opérables ou de chirurgie différée et surdités de perception
  - Autres prises en charge

© 2017, Elsevier Masson SAS. Tous droits réservés

Points clés

- L'incidence des surdités moyennes à profondes à la naissance est de 1/1000.
- Aux surdités néonatales s'ajouteront les surdités acquises ; à 3 ans, la prévalence des surdités est de 3/1000.
- Le dépistage auditif en maternité repose sur les oto-émissions acoustiques ou les potentiels évoqués automatisés. En cas de test non concluant à deux reprises, des explorations auditives plus poussées, adaptées à l'âge, sont nécessaires.
- La prise en charge sera adaptée à l'âge, la nature de la lésion et à la sévérité du déficit. Elle peut comporter une réhabilitation auditive aux modalités diverses, une prise en charge psychosociale et un soutien financier. Du fait de la possibilité de surdités acquises, le dépistage en maternité n'exclut pas la nécessité d'une surveillance auditive et langagière ultérieure par le pédiatre.

Diagnostic

Dépistage en maternité

Le dépistage en maternité (figure 4.1)a été acté en France par un arrêté du 23 avril 2012.

Deux techniques sont possibles : les oto-émissions acoustiques (OEA) et les potentiels évoqués auditifs automatisés (PEAA). Ces tests ne donnent pas de seuil auditif mais indiquent seulement, de façon binaire, si l'audition est normale ou si des investigations auditives plus poussées sont nécessaires.

■ Les OEA proviennent des cellules ciliées externes. Il existe 1 à 6 % de faux positifs (absence d'OEA avec audition normale) : en cas de conduit étroit, de bruit de fond, de liquide derrière le tympan. Les faux négatifs (atteinte des cellules ciliées externes, neuropathies auditives) concernent jusqu'à 10 % des nourrissons hospitalisés en réanimation.

■ Les PEAA (figure 4.2) mesurent l'activité électrique de la cochlée et du nerf auditif. Les fréquences testées vont de 2 000 à 4 000 Hz. Il y a moins de faux positifs et de faux négatifs que pour les OEA. C'est le seul examen fiable pour les enfants ayant séjourné en réanimation.

En cas de test anormal à deux reprises ou d'enfant avec des facteurs de risque de surdité (tableau 4.1), l'enfant est adressé à un ORL.

Le dépistage se poursuit au-delà de la période néonatale du fait de la possibilité de surdités acquises ou de faux négatifs lors du dépistage néonatal. Les signes d'appel dépendent de l'âge et du trouble : retard de langage, troubles du comportement, difficultés attentionnelles, scolaires, retard moteur (tableau 4.2).

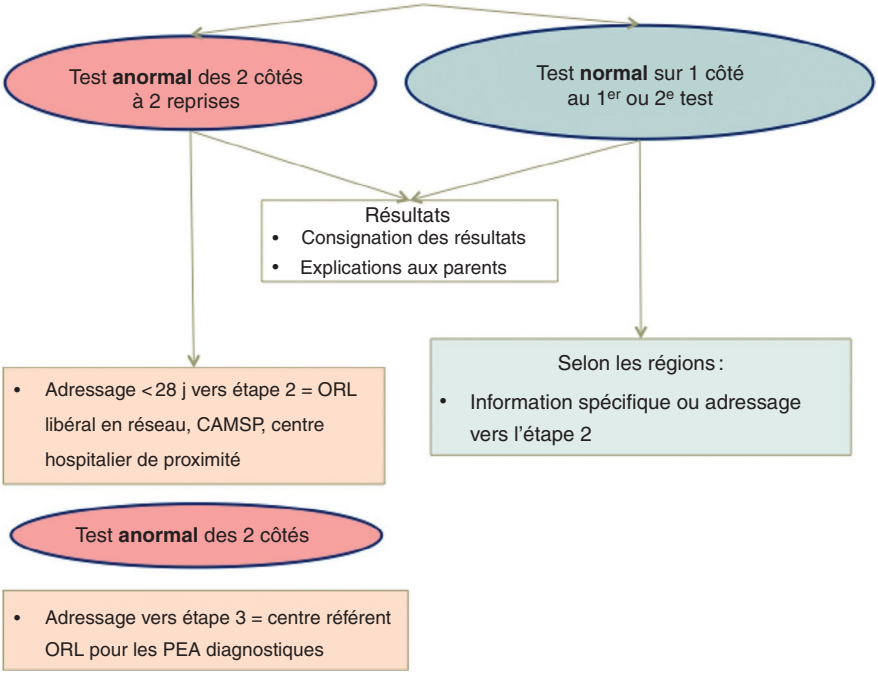

Figure 4.1. Algorithme décisionnel du dépistage en maternité d'adressage des nourrissons testés en maternité.

Figure 4.2. Potentiels évoqués auditifs automatisés – les consommables. Électrodes à gauche ; coques péri-auriculaires à droite.

Confirmation diagnostique

Divers éléments permettent la confirmation diagnostique :

- audiométrie subjective :
  - audiométrie tonale. Elle est possible à tout âge : < 30 mois – réflexe d'orientation, investigation ou toute autre réaction comportementale – ; > 30 mois – audiométrie participative avec utilisation de jetons, boulier ou ciné-show ;
  - audiométrie vocale (listes de mots) : en répétition ou sur désignation (listes imagées, imagier) (figure 4.3).

Tableau 4.1. Facteurs de risque des surdités de perception permanentes (selon la Haute Autorité de Santé).

– Poids de naissance < 2 000 g, terme < 32 semaines d'aménorrhée (SA) – Apgar : < 3 à 1 min, ou < 6 à 5 min – Détresse ventilatoire avec ventilation > 5 jours – Malformations cervico-faciales et syndromes polymalformatifs – Hyperbilirubinémie > 300–350 µmol/l – Méningite bactérienne – Aminosides en fin de grossesse ou en néonatal > 5 jours – Infection fœtale (cytomégalovirus, toxoplasmose, rubéole, herpès, syphilis) – Troubles neurologiques centraux – Antécédent familial de surdité (histoire familiale d'atteinte de l'audition ou prothèse auditive avant 50 ans : parents, grands-parents, oncles, tantes, cousins)

Tableau 4.2. Développement perceptif sonore, langagier et moteur.

Évolution des réactions aux stimulations sonores
– 0–4 mois : réflexe d'orientation vers la voix maternelle, réaction aux bruits, à la musique, sursaute – 4–6 mois : réaction à l'appel à différentes intensités, tourne la tête – 6–12 mois : se retourne à l'appel, vers la source sonore – 12 mois : comprend des mots simples – 18–24 mois : comprend des phrases, désigne 10 images – 30–36 mois : répétition des mots, réponses adaptées à l'interrogatoire
Principales étapes du développement du langage
– 2 mois : babil, roucoulements – 3 mois : gazouillis, jeux mélodiques – 6 mois : redoublement de syllabes, babillage, protolangage – 10–12 mois : premier mot – 18 mois : 20 mots – 2 ans : 200 mots isolés/mots phrases – 3 ans : > 1000 mots/phrases simples/« je »/passé-futur – 4 ans : phrases complexes
Principales étapes du développement moteur
– 3 mois : tient sa tête, joue avec ses mains – 6 mois : tient assis avec soutien, préhension volontaire – 12 mois : debout sans appui, pointage – 15 mois : marche, vide/emboîte – 24 mois : grimpe, court, dévisse, encastre, tourne

Figure 4.3. Audiométrie vocale avec imagier (vocabulaire adapté à l'âge de l'enfant).

- tests objectifs : potentiels évoqués auditifs précoces (PEAP) (seuil auditif global pour les fréquences aiguës de 2 000 à 4 000 Hz) et potentiels stationnaires (*auditory steady-state responses* [ASSR]) (seuils auditifs fréquence par fréquence entre 500 et 4 000 Hz) ; ils sont faits durant la sieste ou, plus rarement, sous anesthésie générale.

Il convient de refaire les tests si des doutes persistent. Tout retard de langage nécessite un bilan auditif ; un retard psychomoteur associé à une surdité peut refléter une atteinte vestibulaire.

On distingue :

- les surdités de perception liées à l'atteinte de l'oreille interne ou du nerf auditif, le plus souvent définitives et pouvant aller jusqu'à la surdité totale (cophose) ;
- les surdités de transmission par atteinte du tympan ou des osselets, ne dépassant pas 60 dB de déficit auditif ;
- les surdités mixtes.

Diagnostic étiologique

L'examen clinique et le bilan auditif guident les examens complémentaires à visée étiologique : imagerie des voies auditives, évaluation vestibulaire, ophtalmologique, cardiaque, rénale, génétique.

Les principales étiologies sont résumées dans le tableau 4.3.

Tableau 4.3. Étiologies des surdités de l'enfant.

Surdité de transmission			
Surdité acquise (99 %)		Surdité congénitale (0,5 %), surdité génétique secondaire (0,5 %)	
– Bouchon de cérumen – Otite séreuse – Otite chronique et séquelles – Traumatique		– Aplasie majeure – Aplasie mineure – Otospongiose (exceptionnelle)	
Surdité de perception			
Congénitale génétique (80 %)	Acquise ou secondaire (20 %)		
	Anténatale	Néonatale	Postnatale
– Autosomique récessive (80 %) – Autosomique dominante (20 %) – Liée à l'X – Mitochondriale	– Souffrance fœtale – Prématurité – Embryopathie/fœtopathie – Ototoxique	– Anoxie néonatale – Infection néonatale – Ototoxique – Ictère + exsanguino-transfusion	– Méningite, cytomégalovirus – Génétique (secondaire) – Ototoxique – Traumatique

Prise en charge

Surdités de transmission

Le plus souvent, le traitement est médical (certaines otites séreuses) ou chirurgical (drains transtympaniques, tympanoplastie).

Surdités de transmission non opérables (ou de chirurgie différée) et surdités de perception

Un appareillage auditif est possible dès 2 mois de vie.
En cas de surdité de perception sévère à profonde bilatérale, une implantation cochléaire – prothèse semi-implantable stimulant directement le nerf auditif (figure 4.4) – est possible. Cet implant est idéalement proposé avant le 18e mois de vie dans les surdités congénitales profondes. Il présente certaines contre-indications, notamment une malformation majeure du nerf auditif ou une ossification complète de la cochlée.

Autres prises en charge

Sont proposés : une rééducation orthophonique, un soutien psychologique, une rééducation associée vestibulaire ou psychomotrice, une scolarité adaptée, un soutien financier (exonération du ticket modérateur, allocation d'éducation de l'enfant handicapé [AEEH]).

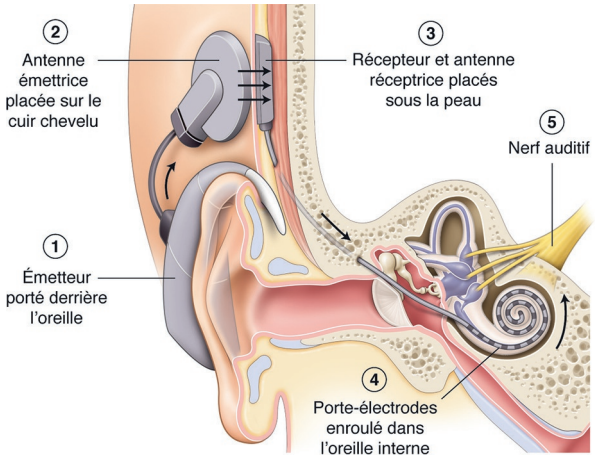

Figure 4.4. Schéma d'une oreille avec implant cochléaire en place.
Le processeur externe communique via l'antenne à la partie interne, dont les électrodes sont implantées dans la cochlée à proximité de la terminaison du nerf auditif.

Pour en savoir plus

Childhood hearing screening. American Academy of Audiology, www.cdc.gov.

HAS. Propositions portant sur le dépistage individuel chez l'enfant de 28 jours à 6 ans ; Octobre 2005.

HAS. Surdité de l'enfant : accompagnement des familles et suivi de l'enfant de 0 à 6 ans, hors accompagnement scolaire. Recommandation pour la pratique clinique ; Décembre 2009.

Guide des bonnes pratiques en audiométrie de l'enfant. Société Française d'Audiologie ; 2009.

Jacobson J, Jacobson C. Evaluation of hearing loss in infants and young children. Pediatr Ann 2004 ; 33 : 811–21.

Loundon N, Marcolla A, Roux I, et al. Auditory neuropathy or endocochlear hearing loss ? Otol Neurotol 2005 ; 26 : 748–54.

Matsunaga T. Value of genetic testing in the otological approach for sensorineural hearing loss. Keio J Med 2009 ; 58(4) : 216–22.

Ohl C, Dornier L, Czajka C, et al. Newborn hearing screening on infants at risk. Int J Pediatr Otorhinolaryngol 2009 ; 73(12) : 1691–5.

Petit C, Levilliers J, Hardelin JP. Molecular genetics of hearing loss. Annu Rev Genet 2001 ; 35 : 589–646.

Yoshinaga-Itano C. Levels of evidence : universal newborn hearing screening (UNHS) and early hearing detection and intervention systems (EHDI). J Commun Disord 2004 ; 37 : 451–65.

CHAPITRE

5

Malformations de l'oreille

Anne Farinetti, Jean-Michel Triglia

PLAN DU CHAPITRE

- Malformations congénitales de l'oreille externe et de l'oreille moyenne
  - Épidémiologie
  - Malformations du pavillon de l'oreille externe – aplasies majeures
  - Sténoses du conduit auditif externe avec pavillons normaux
- Malformations de l'oreille moyenne – aplasies mineures
  - Épidémiologie
  - Examen clinique
  - Formes cliniques
  - Bilan
  - Prise en charge
- Malformations de l'oreille interne
  - Malformations de la cochlée
  - Anomalies du vestibule
  - Malformations du conduit auditif interne et du nerf cochléaire

ORL de l'enfant
© 2017, Elsevier Masson SAS. Tous droits réservés

Points clés

- Les malformations congénitales des oreilles externes et moyennes comportent les malformations du pavillon de l'oreille ou aplasies majeures, les sténoses du conduit auditif externe à pavillons normaux et les aplasies mineures ou malformations d'oreille moyenne. Ces malformations ont une incidence de 1/10 à 20 000 naissances. Elles nécessitent un bilan auditif, une TDM des rochers et différents examens à la recherche de malformations non auditives associées, essentiellement ophtalmologiques, rénales, vertébrales et cardiaques. Leur prise en charge peut consister en une simple surveillance ou nécessiter une réhabilitation auditive (prothèse ou implant auditif, tympanoplastie) ou une reconstruction du pavillon de l'oreille à visée esthétique.
- Les malformations d'oreille interne sont diagnostiquées sur les imageries demandées pour bilan des surdités de perception ou des surdités mixtes. Le déficit auditif est souvent évolutif. Les malformations sont uni- ou bilatérales et peuvent être associées à certaines pathologies syndromiques (syndrome CHARGE, etc.). Elles sont à risque de communication anormale entre les liquides d'oreille interne et l'oreille moyenne, ce qui peut provoquer des méningites bactériennes et des fuites de liquide d'oreille interne lors de certaines chirurgies d'oreille (tympanoplasties, implantations cochléaires).

Les surdités d'origine malformative peuvent être liées à une lésion de l'oreille externe, moyenne, interne, ou à leurs associations à des degrés divers.

Malformations congénitales de l'oreille externe et de l'oreille moyenne

Épidémiologie

- Ces malformations sont rares : 1/10 à 20 000 naissances.
- Elles sont bilatérales dans 20 à 30 % des cas.
- Il existe une aplasie mineure controlatérale dans 5 % des cas en cas de forme unilatérale.

Malformations du pavillon de l'oreille externe – aplasies majeures

Épidémiologie

Cela représente 42 % des malformations de l'oreille, avec une prédominance masculine.

Examen clinique

Sont examinés :

- l'aspect du pavillon (figure 5.1) ;
- le conduit auditif externe (CAE) – absent (74 %), sténosé (14 %) ou rétréci de façon modérée (12 %) ;
- le tympan (plaque atrétique, tympan normal ou malformé) ;
- l'état de l'oreille controlatérale.

Formes cliniques

Il existe des formes :

- unilatérales : souvent isolées, secondaires à la prise de toxiques pendant la grossesse (thalidomide) ou suite à un diabète maternel ;

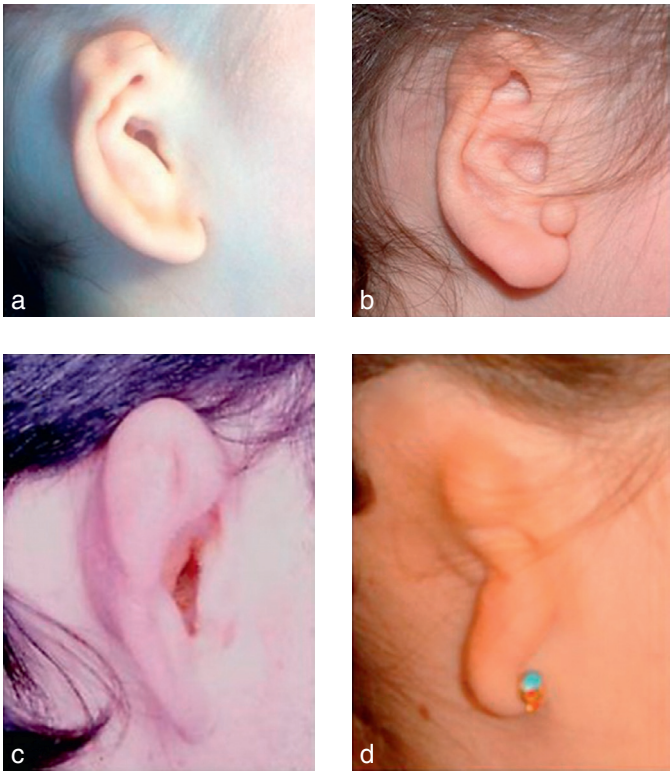

Figure 5.1. Aplasies majeures du pavillon de l'oreille.
a. Stade I. b. Stade II. c. Stade III. d. Stade IV.

■ bilatérales, symétriques ou non : souvent syndromiques – syndrome de Goldenhar, syndrome oculo-auriculo-fronto-nasal, syndrome CHARGE, syndrome branchio-oto-rénal, dysostose mandibulofaciale (syndromes de Treacher Collins ou de Franceschetti).

Bilan

■ Bilan auditif (figure 5.2) : rechercher une surdité de transmission de 60 à 70 dB en cas d'aplasie majeure avec méat auditif externe absent ; éliminer une surdité de perception par malformation d'oreille interne en cas d'aplasie bilatérale.

■ Tomodensitométrie (TDM) des rochers : elle permet d'observer l'aspect du CAE, des osselets, l'importance de la pneumatisation mastoïdienne, le trajet du canal du nerf facial, une malformation de l'oreille interne.

■ En cas d'aplasie sévère isolée, sont réalisés un bilan ophtalmologique, une radiographie du rachis cervical, des échographies cardiaque et rénale.

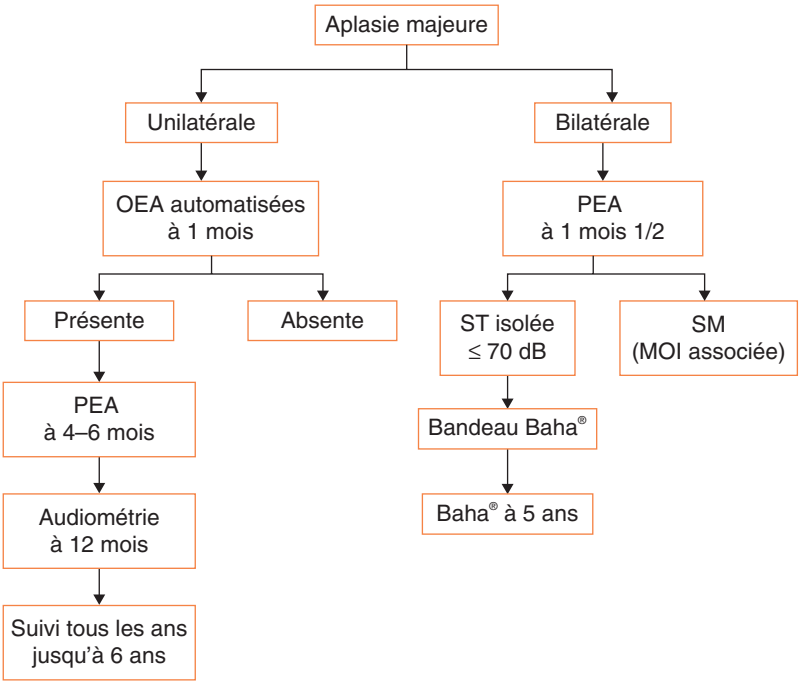

Figure 5.2. Arbre décisionnel : bilan d'une aplasie majeure d'oreille.
Baha® : prothèse auditive à ancrage osseux ; OEA : oto-émissions acoustiques ; PEA : potentiels évoqués auditifs ; SM : surdité mixte ; ST : surdité de transmission.

Prise en charge

La prise en charge est la suivante :

- aplasie unilatérale : surveillance otoscopique et audiométrique annuelle ;
- aplasie bilatérale :
  - appareillage auditif unilatéral par prothèse en conduction aérienne en cas de CAE présent, ou en conduction osseuse en son absence ;
  - dès 1 mois de vie, association avec une rééducation orthophonique ;
  - chirurgie esthétique du pavillon de l'oreille (exérèse des enchondromes prétragiens inesthétiques chez le nourrisson ; reconstruction du pavillon à partir de 7 ans) ;
  - chirurgie mandibulaire.

Sténoses du conduit auditif externe avec pavillons normaux

Épidémiologie

Ces sténoses sont rares. Elles peuvent être complètes (aplasie majeure) ou partielles (aplasie mineure), plus ou moins proximales, membraneuses et/ou osseuses.

Examen clinique et bilan

L'examen clinique et le bilan sont les mêmes que pour les malformations du pavillon (voir ci-dessus).
Un cholestéatome congénital est associé dans moins de 10 % des cas.

Formes cliniques

Les sténoses sont souvent isolées ou syndromiques, et dans ce cas elles sont souvent bilatérales (syndromes de Crouzon, de Goldenhar, ou séquence de Pierre Robin).

Prise en charge

- Atrésie unilatérale : aucune prise en charge.
- Atrésie bilatérale : appareillage auditif unilatéral par prothèse en conduction osseuse (bandeau Baha®), dès le premier mois de vie.

Malformations de l'oreille moyenne – aplasies mineures

Épidémiologie

Ces malformations concernent :

- 51 % des malformations de l'oreille ;
- 1/10 à 20 000 naissances ;
- avec une légère prédominance masculine.

De plus :
- elles sont bilatérales dans 30 à 40 % des cas ;
- interviennent dans un contexte familial identique dans 15 % cas.

Elles sont rarement isolées ; elles sont associées plus souvent à des anomalies de l'oreille externe, moyenne ou interne.

Examen clinique

L'examen otologique (figure 5.3) retrouve des malformations du pavillon (25 % des cas), du CAE (30 % des cas), du tympan et du marteau (30 % des cas).

Formes cliniques

Il existe de possibles associations à :
- des malformations branchiogéniques (30 % des cas : dysmorphies mandibulo-faciales, syndrome branchio-oto-rénal, fistules préauriculaires) ;
- des craniosténoses (3 % des cas : syndrome de Pfeiffer, de Crouzon) ;
- des anomalies du squelette (3 % des cas : syndrome de Klippel-Feil, de Lobstein).

Bilan

- Bilan auditif : une surdité de transmission de 35 dB en moyenne, pouvant atteindre 60 dB, est retrouvée ; la surdité est présente depuis la naissance, stable, sans acouphène ni vertige.
- TDM des rochers : elle permet d'évaluer l'opérabilité de la malformation des osselets ; parfois, aucune malformation n'est visible, en particulier dans les ankyloses stapédo-vestibulaires.

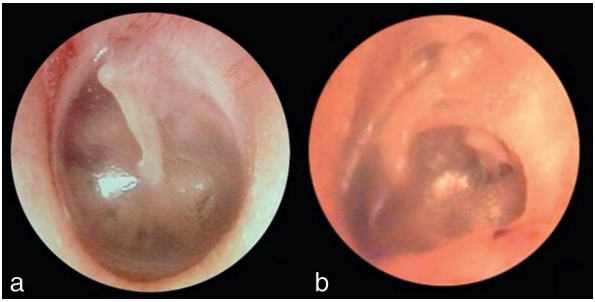

Figure 5.3. Aplasie mineure d'oreille gauche, vue endoscopique.
a. Côté normal. b. Côté de l'aplasie. Noter l'aspect malformatif du manche du marteau.

Prise en charge

La décision chirurgicale dépend du niveau de surdité, de l'absence de malformations d'oreille interne, et de la mobilité de l'étrier.
Pour :

- une surdité unilatérale avec Rinne < 30 dB : une surveillance est instaurée ;
- un Rinne > 35 dB : une chirurgie est proposée ;
- une surdité bilatérale : une chirurgie ou des prothèses auditives sont proposées.

Malformations de l'oreille interne

- Ces malformations sont le plus souvent isolées. Elles peuvent être associées à de nombreux syndromes (CHARGE, microdélétion 22q11.2, syndrome branchio-oto-rénal, syndrome de Pendred, etc.).
- Elles sont responsables d'une surdité de perception ou mixte, souvent évolutive.
- Elles peuvent être associées à une communication anormale entre les liquides d'oreille interne et l'oreille moyenne et sont donc à risque majoré de méningite bactérienne et de fuites de liquide d'oreille interne lors de certaines chirurgies d'oreille (tympanoplasties, implantations cochléaires). Ces fuites peuvent dégrader l'audition et leur survenue peut nécessiter une réintervention de colmatage. Le risque de méningite rend nécessaire la vérification d'une bonne couverture par les vaccins antipneumocoques et anti-*Haemophilus influenzae*.
- La TDM permet d'analyser les oreilles externe, moyenne et interne.
- L'IRM favorise la recherche de cholestéatome (séquences de diffusion) et d'anomalies associées du nerf cochléaire, des bulbes olfactifs, du cerveau.

Malformations de la cochlée

Ces malformations représentent 26 % des anomalies de l'oreille interne ; 13 % de toutes les malformations de l'oreille.
On retrouve :

- une aplasie complète du labyrinthe (type Michel) – arrêt de l'embryogenèse à 5 semaines d'aménorrhée (SA), avec absence complète de cochlée et de vestibule, associée à une hypoplasie/agénésie du conduit auditif interne (CAI) ;
- une aplasie de la cochlée – arrêt de l'embryogenèse à 5 SA ;
- une cavité commune (figure 5.4) – vestibule et cochlée forment une seule cavité par arrêt de l'embryogenèse à 4 SA ; le CAI est anormal.
- une dysplasie cochléovestibulaire (partition incomplète de type I) – cochlée et vestibule sont kystiques ;
- une malformation de Mondini (partition de type II) (figure 5.5) – malformation cochléaire la plus fréquente par arrêt de l'embryogenèse à 7 SA ; elle est uni- ou bilatérale et entraîne une surdité de perception endocochléaire progressive.

Figure 5.4. Tomodensitométrie en coupe axiale. Cavité commune de l'oreille droite.
* : cavité commune ; flèche : conduit auditif interne.

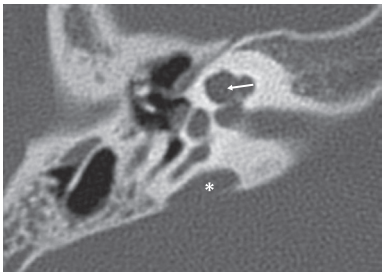

Figure 5.5. Malformation de Mondini.
* : aqueduc vestibulaire dilaté ; flèche : cochlée incomplètement enroulée (moins de 2,5 tours de spire).

Anomalies du vestibule

Il s'agit :

- d'anomalies des canaux semi-circulaires (40 % des cas) – aplasies complètes, relativement rares (syndrome CHARGE), ou dysplasies ;
- d'anomalies isolées et exceptionnelles du vestibule, du saccule et de l'utricule ;
- d'une dilatation de l'aqueduc du vestibule – malformation la plus fréquente de l'oreille interne.

Malformations du conduit auditif interne et du nerf cochléaire

Sont retrouvés :

- un méat acoustique interne étroit et/ou une hypoplasie du nerf cochléaire, une dilatation du CAI isolée, une aplasie du nerf cochléaire ;
- une communication élargie entre fond du CAI et oreille interne (oreille Gusher, etc.).

CHAPITRE

6

Paralysies faciales périphériques

Éric Truy, Charlotte Querat, Sonia Ayari-Khalfallah

PLAN DU CHAPITRE

- Définition
- Épidémiologie
- Tableaux cliniques
- Diagnostic étiologique et prise en charge
  - Étiologies des paralysies faciales périphériques néonatales
  - Étiologies des paralysies faciales périphériques acquises de l'enfant

ORL de l'enfant
© 2017, Elsevier Masson SAS. Tous droits réservés

Points clés

- La paralysie faciale correspond à un déficit moteur de l'hémiface.
- L'atteinte palpébrale signe l'atteinte périphérique.
- Le diagnostic repose sur la clinique, la biologie et l'imagerie.
- La prise en charge dépendra de l'étiologie, de la sévérité et du pronostic.

Définition

- Dans la paralysie faciale périphérique (PFP), l'atteinte est située au niveau ou en aval du 2e neurone du nerf facial qui naît dans le pont.
- Ce déficit moteur homogène touche le territoire supérieur et inférieur du visage.
- Il n'existe pas de dissociation automatico-volontaire.

Épidémiologie

L'incidence est de 21/100 000/an chez les enfants de moins de 15 ans, avec un âge moyen au diagnostic de 9 ans à 9 ans et demi [1, 2].

Tableaux cliniques

On retrouve :

- une asymétrie du visage à la mimique, mais aussi au repos dans les formes plus sévères ;
- une fermeture plus ou moins incomplète de l'œil (signe de Charles Bell), ou le signe des cils de Souques (les cils semblent plus apparents à la fermeture forcée des yeux) ;
- un effacement des rides du front ;
- un effacement du pli nasogénien ;
- une chute de la commissure labiale et une attraction de la bouche du côté sain lors du sourire ou de la grimace.

La quantification de l'atteinte est effectuée par la classification de House et Brackmann (tableau 6.1).

Chez le nouveau-né, le déficit n'est visible que lors des pleurs.

Diagnostic étiologique et prise en charge

L'*interrogatoire* vise à repérer : les antécédents (de PFP, de pathologies ou chirurgies otologiques, de tumeur, de maladie de système) ; le mode d'apparition (brutal ou progressif, dans quelle mesure l'atteinte a été complète d'emblée) ; les signes associés (hypoacousie, hyperacousie douloureuse, vertige, larmoiement ou sécheresse oculaire, trouble du goût, éruption cutanée, masse cervico-faciale, infection récente).

Tableau 6.1. Classification de House et Brackmann.

Grade I : fonction faciale normale	Fonction faciale normale dans toutes les aires
Grade II : atteinte discrète	Repos : tonus et symétrie normaux Front : quelques mouvements à mouvements normaux Œil : fermeture normale à l'effort minimal ou maximal Troubles secondaires : syncinésies très légères et inconstantes Pas de contracture
Grade III : atteinte modérée	Repos : tonus et symétrie Front : mouvements discrets ou absents Œil : fermeture normale à l'effort maximal avec asymétrie évidente Troubles secondaires : syncinésies et/ou contractures notables mais non sévères
Grade IV : atteinte moyennement sévère	Repos : tonus et symétrie normaux Front : aucun mouvement Œil : fermeture incomplète à l'effort maximal Bouche : mouvement asymétrique à l'effort maximal Troubles secondaires : syncinésies et/ou contractures sévères
Grade V : atteinte sévère	Repos : asymétrie faciale Front : aucun mouvement Œil : discret mouvement à l'effort maximal Troubles secondaires : syncinésies, contractures habituellement absentes
Grade VI : paralysie totale	Repos : perte totale de tonus Front : aucun mouvement Œil : aucun mouvement Bouche : aucun mouvement Troubles secondaires : absents

L'*examen clinique* recherche la nature périphérique de la paralysie faciale par la présence d'une atteinte motrice intéressant les deux territoires inférieur et supérieur ; il quantifie le degré d'atteinte ; et il élimine une anomalie neurologique associée. L'examen otologique est péri-auriculaire et cervical.

Sont réalisés :

- un *bilan biologique* : selon le contexte, numération formule sanguine (NFS), protéine C réactive (CRP), complétées par des sérologies (herpès simplex virus [HSV], maladie de Lyme, VIH, virus d'Epstein-Barr [EBV], cytomégalovirus [CMV]), une ponction lombaire (dans un contexte de méningite, d'encéphalite, de maladie de Lyme), une biopsie médullaire en cas de suspicion d'hémopathie ;
- un *bilan radiologique* : TDM dans les atteintes traumatiques ou otitiques, IRM dans les autres cas.

Étiologies des paralysies faciales périphériques néonatales

Diagnostiquées à la naissance, les PFP peuvent être post-traumatiques ou congénitales.

Paralysies faciales périphériques post-traumatiques

Ces PFP se produisent par compression intra-utérine ou lors de l'accouchement (forceps). On retrouve :

- une notion de travail ou d'accouchement difficile ;
- une ecchymose mastoïdienne, un hémotympan, un torticolis.

L'évolution est en général favorable. En cas d'absence d'amélioration au bout de 4 semaines, un examen électrique du nerf ainsi qu'un scanner du rocher seront demandés avant de discuter d'un éventuel traitement chirurgical.

Agénésie ou hypoplasie du VII ou de son noyau au niveau du tronc cérébral

Cette atteinte est associée ou non à une atrésie du conduit auditif interne (figure 6.1).

Syndrome de Moebius

Il s'agit d'une diplégie faciale parfois asymétrique avec des atteintes oculomotrices (agénésie du VII et du VI). Il existe :

- une atteinte possible des IXe, X^{e} et XIe paires crâniennes ;
- une possibilité de malformations des extrémités entrant dans le cadre d'un contexte syndromique plus vaste (syndrome de Polland).

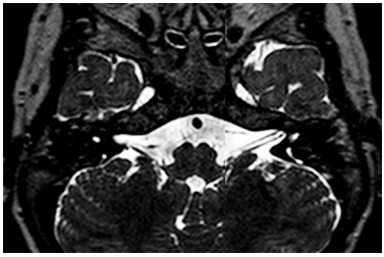

Figure 6.1. Agénésie du nerf facial dans un contexte de malformation auriculaire majeure unilatérale touchant l'oreille externe, la pyramide pétreuse et le nerf facial. Noter du côté gauche deux nerfs à la partie supérieure du conduit auditif interne, en avant le nerf facial et en arrière le vestibulaire supérieur ; alors que du côté droit on ne note qu'un nerf vestibulaire supérieur en arrière.

Microsomies hémifaciales

C'est un ensemble de pathologies malformatives de la face en rapport avec des anomalies de développement des 1er et 2e arcs branchiaux, avec notamment des anomalies auriculaires, maxillo-malaire, orbitaire, et parfois une déficience auditive (syndromes de Treacher Collins, de Franceschetti, de Goldenhar).

Association CHARGE

Ce syndrome correspond à l'association : colobome, *heart defects* (anomalies cardiaques), atrésie choanale, retard de croissance ou retard mental, *genital anomalies* (anomalies génitales), *ear anomalies* (anomalies des oreilles).
Une paralysie faciale peut être associée ; elle correspond à un critère majeur du diagnostic du CHARGE.

Parésie faciale congénitale héréditaire (HCFP)

Il s'agit d'une dysfonction isolée du nerf facial par trouble de développement du noyau branchiomoteur facial et de son nerf.
Ce trouble est lié à deux loci, HCFP (*hereditary congenital facial paresis*) 1 et 2, placés respectivement sur les chromosomes 3q21.2-Q22.1 et 10q21.3-Q22.1.

Étiologies des paralysies faciales périphériques acquises de l'enfant

Contexte infectieux

Les paralysies faciales périphériques au décours des otites moyennes aiguës (OMA)

- Ces PFP représentent 9 à 20 % des PFP de l'enfant.
- Le délai entre l'OMA et la PFP est d'environ 6 jours.
- Le traitement consiste en une paracentèse avec prélèvement bactériologique et antibiothérapie associée à une corticothérapie.

Otite moyenne chronique cholestéatomateuse

- Cette atteinte représente 1 à 2 % des cas de PFP.
- Le traitement est obligatoirement chirurgical.

Maladie de Lyme

- La maladie de Lyme est très fréquente chez l'enfant : de 23,5 % à 50 % des étiologies [2, 3].
- La PFP intéresse la deuxième phase de la maladie de Lyme (neuroborréliose).
- Il faut rechercher une morsure de tique et un érythème migrant.

- Le diagnostic est confirmé par une sérologie sanguine et dans le liquide céphalorachidien (LCR).
- Le traitement s'effectue par amoxicilline ou ceftriaxone pendant 14 à 21 jours.
- La récupération est complète dans 89 % des cas [2].

Zona du ganglion géniculé

Dans ce cas, la PFP survient souvent après l'éruption vésiculeuse dans la zone de Ramsay-Hunt.
On retrouve :
- une otodynie ;
- des atteintes cochléovestibulaires plus ou moins des atteintes des nerfs mixtes dans 40 % des cas (syndrome de Sicard).

Le traitement comprend aciclovir IV et corticoïdes.

Autres atteintes infectieuses générales

VIH et *Listeria* peuvent également provoquer une PFP.

Contexte traumatique

Fractures du rocher (voir chapitre 8)

Ces fractures sont analysées par TDM.
Il se produit une atteinte du nerf facial dans 20 % des fractures longitudinales et dans 50 % des fractures transversales (figure 6.2).
Le traitement peut être :
- médical, avec corticoïdes, soins ophtalmologiques et kinésithérapie précoce ;
- chirurgical en cas d'esquille osseuse embarrant le trajet du nerf au scanner, de paralysie faciale immédiate et complète et en cas d'absence de récupération significative.

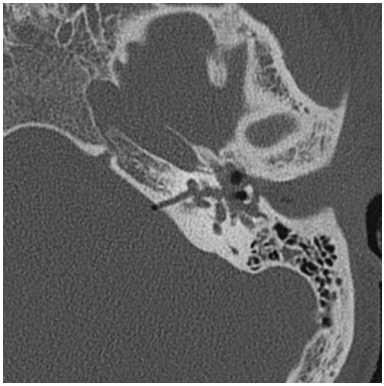

Figure 6.2. Fracture transversale de la pyramide pétreuse gauche avec un trait transcochléaire et atteignant la seconde portion intrapétreuse du nerf facial.

Paralysies faciales périphériques iatrogènes

Ces atteintes surviennent lors d'une chirurgie otologique ou parotidienne.

Autres causes rares

Paralysie faciale d'origine tumorale

L'atteinte est d'installation progressive.
Les causes sont : un neurinome du nerf facial (figure 6.3), une tumeur de l'angle pontocérébelleux, un hémangiome caverneux, un anévrisme congénital, une tumeur parotidienne ou une hémopathie.

Syndrome de Melkerson-Rosenthal [4]

Ce syndrome comprend un œdème orofacial récurrent, une paralysie faciale récidivante et une langue présentant des fissures.

Paralysie faciale périphérique *a frigore* ou paralysie de Charles Bell

- C'est la plus fréquente des étiologies : entre 30 et 60 % des cas [1, 2].
- C'est un diagnostic d'élimination.
- L'installation est brutale ou se complète en quelques jours, accompagnée de douleur rétro-auriculaire et parfois d'hyperacousie isolée.
- Il existe une atteinte inflammatoire du trajet intrapétreux du nerf à l'IRM (figure 6.4).
- L'atteinte guérit sans séquelle et sans traitement dans 70 % des cas, souvent en moins de 4 mois.

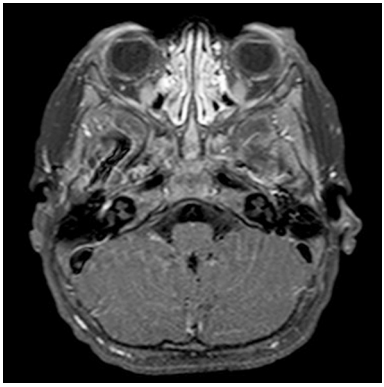

Figure 6.3. IRM démontrant la présence d'une lésion tumorale sur le trajet intrapétreux du nerf facial dont le rehaussement sous gadolinium IV et T1 évoque la possibilité d'un neurinome.

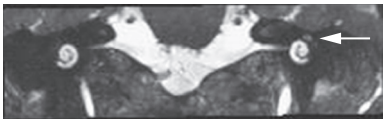

Figure 6.4. Hypersignal IRM en T1 d'une paralysie faciale *a frigore* témoignant de son atteinte inflammatoire (la flèche indique le signal au niveau du ganglion géniculé).

■ Le traitement comprend corticoïdes per os et prévention des complications orbitaires. Le bénéfice de l'association systématique d'antiviraux n'est pas prouvé par rapport à l'usage des corticoïdes seuls [5].

Références

[1] Jenke AC, Stoek LM, Zilbauer M, et al. Facial palsy : etiology, outcome and management in children. Eur J Paediatr Neurol 2011; 15(3) : 209–13.

[2] Drack FD, Weissert M. Outcome of peripheral facial palsy in children – a catamnestic study. Eur J Paediatr Neurol 2013; 17(2) : 185–91.

[3] Feder HM. Lyme disease in children. Infect Dis Clin North Am 2008; 22 : 315–26.

[4] Eidlitz-Markus T, Gilai A, Mimouni M, et al. Recurrent facial nerve palsy in paediatric patients. Eur J Pediatr 2001; 160(11) : 659–63.

[5] Engström M, Berg T, Stjernquist-Desatnik A, et al. Prednisolone and valaciclovir in Bell's palsy : a randomised, double-blind, placebo-controlled, multicentre trial. Lancet Neurol 2008; 7(11) : 993–1000.

Pour en savoir plus

Terzis JK, Anesti K. Developmental facial paralysis : a review. J Plast Reconstr Aesthet Surg 2011; 64(10) : 1318–33.

CHAPITRE

7

Vertiges

Diagnostic et prise en charge

Jérôme Nevoux

PLAN DU CHAPITRE

- Diagnostic
  - Interrogatoire
  - Examen physique
  - Examens complémentaires
- Principales étiologies et leur traitement
  - Pathologies également observées chez l'adulte
  - Pathologies plus spécifiques et/ou plus fréquentes chez l'enfant

ORL de l'enfant
© 2017, Elsevier Masson SAS. Tous droits réservés

Points clés

- Le vertige est une sensation de mouvement (surtout rotation) de l'enfant ou de son environnement.
- Le bilan repose sur l'interrogatoire, l'examen clinique, en particulier vestibulaire et neurologique, la vestibulométrie, le bilan auditif et souvent l'IRM des voies vestibulaires.
- La lésion causale peut être localisée dans l'oreille interne, le nerf auditif ou les voies vestibulaires centrales. Il peut s'agir d'un dysfonctionnement sans substratum anatomique identifiable ou d'un processus infectieux, auto-immun, vasculaire, viral ou tumoral. Les étiologies sont variées, communes avec les adultes, telles que le vertige paroxystique positionnel bénin, la maladie de Menière, la névrite vestibulaire, la sclérose en plaques, les accidents vasculaires. D'autres sont plus spécifiques de l'enfant ou en tout cas plus fréquentes chez lui (équivalent migraineux, vertige paroxystique bénin de l'enfant, troubles ophtalmologiques, tumeur de la fosse postérieure, etc.).

Diagnostic

Interrogatoire

L'interrogatoire met en évidence : une sensation de rotation et/ou de tangage, une déviation à la marche et/ou chute, la durée de la crise (évaluée en comptant avec l'enfant), un vertige déclenché par les changements de position, des céphalées, nausées, vomissements, une hypoacousie.

Examen physique

L'examen physique permet de procéder à :

- la recherche d'une atteinte du système nerveux central – syndrome cérébelleux (réflexes ostéotendineux vifs et polycinétiques ; signe de Romberg non latéralisé : le patient debout, pieds joints, bras tendu, est déséquilibré dans toutes les directions lorsqu'il ferme les yeux) ; syndrome pyramidal (déficit moteur, signe de Babinski) ; atteinte des nerfs crâniens (oculomoteurs, mixtes, trijumeau, facial) ; désalignement oculaire ; nystagmus vertical et/ou changeant de sens avec la direction du regard ; nystagmus de fixation ; poursuite visuelle saccadique ;
- la recherche et la caractérisation d'un syndrome vestibulaire périphérique [1] – nystagmus de sens opposé à celui des déviations corporelles ; déviation des index ; marche en étoile ; signe de Romberg latéralisé (tendances à la chute du côté de l'atteinte vestibulaire) ; épreuve de Fukuda positive (déviation des index et du corps lors de la marche sur place les yeux fermés).

Examens complémentaires

Sont réalisés :

- une vestibulométrie – systématique ; des épreuves fonctionnelles vestibulaires permettent d'affiner le diagnostic et d'évaluer la sévérité de l'atteinte vestibulaire ;
- un bilan auditif – systématique ;
- une IRM des voies vestibulaires – assez fréquemment réalisée.

D'autres examens sont possibles selon les résultats des précédents tests : consultation de neurologie, enquête génétique, etc.

Principales étiologies et leur traitement

Pathologies également observées chez l'adulte

- Vertige paroxystique positionnel bénin (VPPB) : ce sont des vertiges de durée brève (< 1 minute) survenant au changement de position. Le traitement s'effectue par manœuvre libératoire.
- Maladie de Menière (exceptionnelle avant 10 ans) : ce sont des vertiges récidivants, durant de plusieurs heures à plusieurs jours, associés à une baisse auditive dans les fréquences graves. Ils nécessitent une surveillance régulière simple ou un traitement en cas de vertiges prolongés par bétahistine.

Pathologies plus spécifiques fréquentes chez l'enfant

- Équivalents migraineux (25 % des cas) : il s'agit de vertiges accompagnés de céphalées, nausées, vomissements, phono-photophobie, favorisés par la fatigue et pouvant durer jusqu'à 72 heures. Le traitement consiste en une éviction du facteur déclenchant, l'administration d'anti-inflammatoires non stéroïdiens (AINS) ou de bêta-bloquants [2].
- Vertige paroxystique bénin de l'enfant (18 % des cas) : ce sont des vertiges récurrents non positionnels de durée brève (secondes à minutes) survenant sans prodromes chez des enfants de 3 à 8 ans et de résolution spontanée. Il n'y a pas de traitement mais parfois une aide psychologique est proposée [3].
- Troubles ophtalmologiques (10 % des cas) : il s'agit d'anomalies de la réfraction ou de la vergence corrigées par des lunettes correctives et/ou des séances d'orthoptie [4]. Le diagnostic est fait par examen ophtalmologique complet sous dilatateur (Skiacol®).
- Vertiges post-traumatisme crânien (10 % des cas) : ils peuvent être liés à une commotion labyrinthique, à une fracture du rocher ou à une fistule périlymphatique (fuite de liquide d'oreille interne). Fractures et fistules peuvent nécessiter une intervention chirurgicale.

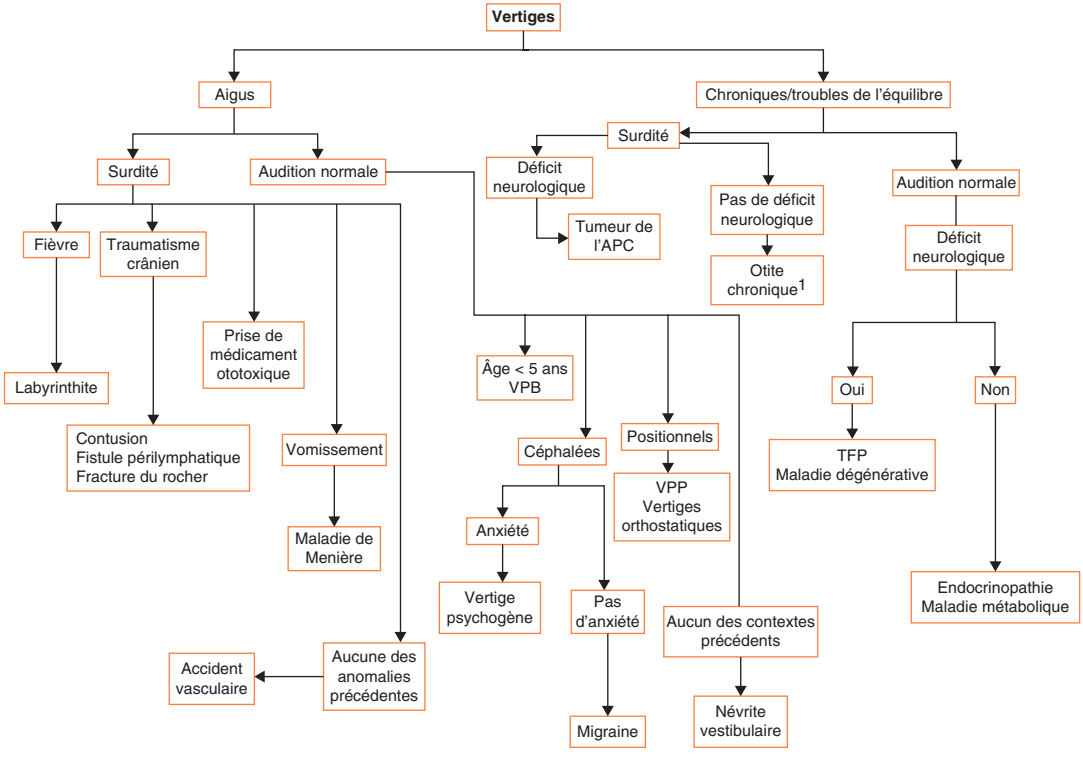

Figure 7.1. Algorithme des diagnostics différentiels de vertiges chez l'enfant (d'après [5]).
APC : angle pontocérébelleux ; TFP : tumeur de la fosse cérébrale postérieure ; VPB : vertige paroxystique bénin ; VPP : vertige paroxystique positionnel. 1. Essentiellement cholestéatome.

■ Névrite vestibulaire (5 % des cas) : il s'agit d'une infection virale du nerf vestibulaire, rarement associée à une atteinte auditive. Les signes initiaux sont souvent évocateurs d'une gastro-entérite aiguë. Les vertiges durent plusieurs jours. Le traitement initial est symptomatique par antinauséeux (métoclopramide) et antivertigineux (Tanganil®). Une résolution spontanée des vertiges se produit à terme.

■ Pathologies centrales (rares) : on peut retrouver une tumeur de la fosse postérieure, un accident vasculaire cérébral, une sclérose en plaques.

Un algorithme des diagnostics différentiels des vertiges chez l'enfant est proposé à la figure 7.1.

Références

[1] O'Reilly RC, Greywoode J, Morlet T, et al. Comprehensive vestibular and balance testing in the dizzy pediatric population. Otolaryngol Head Neck Surg 2011 ; 144 : 142–8.
[2] Langhagen T, Lehrer N, Borggraefe I, et al. Vestibular migraine in children and adolescents : clinical findings and laboratory tests. Front Neurol 2015 ; 5 : 292.
[3] Jahn K, Langhagen T, Heinen F. Vertigo and dizziness in children. Curr Opin Neurol 2015 ; 28 : 78–82.
[4] Wiener-Vacher SR. Vestibular disorder in children. Int J Audiol 2008 ; 47 : 578–83.
[5] Gioacchini FM, Alicandri-Ciufelli M, Kaleci S, et al. Prevalence and diagnosis of vestibular disorders in children : a review. Int J Pediatr Otorhinolaryngol 2014 ; 78 : 718–24.

CHAPITRE

8

Fractures du rocher

Stéphane Roman, Jean-Michel Triglia

PLAN DU CHAPITRE

- Épidémiologie
- Tableaux cliniques
- Prise en charge
  - Bilan tomodensitométrique des rochers
  - Traitement

© 2017, Elsevier Masson SAS. Tous droits réservés

Points clés

- La fracture longitudinale est extralabyrinthique.
- La fracture transversale est souvent translabyrinthique, avec un risque de surdité neurosensoriel et de paralysie faciale.
- Le diagnostic repose sur la clinique et le scanner des rochers.
- Un traitement chirurgical peut être nécessaire en cas d'otoliquorrhée ou de paralysie faciale initiale.

Épidémiologie

■ Des fractures du rocher sont présentes dans 15 à 20 % des traumatismes crâniens.
■ Elles représentent des risques particuliers pour l'oreille moyenne, l'oreille interne et le nerf facial.
■ La distribution est bimodale, avec un pic de fréquence à 3 ans et 12 ans pour un sex ratio de 2 garçons pour 1 fille [1].
■ Les principales causes sont les accidents de véhicule à moteur (42 à 60 %) et les chutes (27 à 50 %) [1, 2].

Tableaux cliniques

■ L'inspection de la région péri-auriculaire et l'otoscopie permettent de rechercher une plaie, une perforation tympanique, un hémotympan [2].
■ Une paralysie faciale périphérique (PFP) complète ou incomplète est également recherchée, ainsi que son caractère initial ou secondaire.
■ Il convient aussi de rechercher un nystagmus spontané ou révélé dans les regards latéraux et de prévoir des explorations vestibulaires si nécessaire.
■ Un bilan audiométrique est réalisé, la surdité étant un signe très fréquemment associé. Il est nécessaire de caractériser son type (transmissionnel, neurosensoriel ou mixte), sa profondeur et son évolution.
■ On recherche aussi une otoliquorrhée cérébrospinale au niveau du conduit auditif externe ou d'une fosse nasale (recherche de glucose à la bandelette dans les sécrétions prélevées et de bêta-2 transferrine en cas de glucose positif).
■ Un examen neurologique complet est réalisé.

Prise en charge

Bilan tomodensitométrique des rochers

■ Il importe de distinguer, par rapport au grand axe longitudinal du rocher, les fractures longitudinales (70 à 80 % des cas) (figure 8.1) et les transversales (15 à 20 % des cas) (figure 8.2) qui exposent à un risque d'atteinte translabyrinthique [1–3].

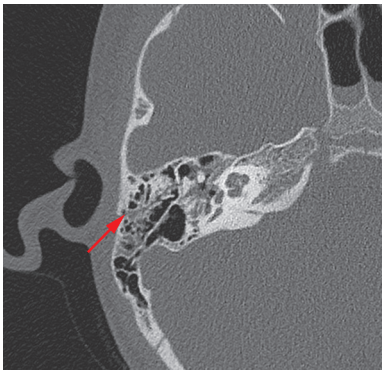

Figure 8.1. Coupe scannographique axiale d'un rocher droit montrant une fracture longitudinale avec luxation incudomalléaire.

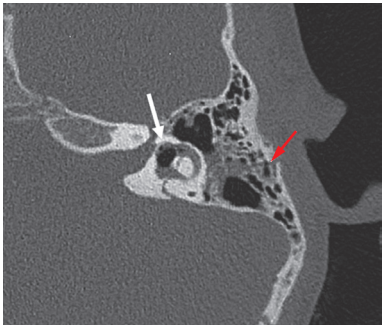

Figure 8.2. Coupe scannographique axiale (flèche rouge) d'un rocher gauche montrant une fracture transversale avec pneumovestibule (flèche blanche).

- Il faut y associer la caractérisation du trait de fracture à travers (10 % des cas), ou en dehors (90 % des cas) de la capsule otique. Cela constitue une bonne valeur prédictive pour les surdités neurosensorielles [1].

Traitement

- Otorragie isolée : privilégier les topiques locaux.
- Surdité de transmission persistante au-delà d'un mois : suspecter une interruption de la chaîne ossiculaire et discuter une exploration chirurgicale de l'oreille [3].
- Surdité neurosensorielle : elle peut être due à une commotion labyrinthique, une hémorragie intralabyrinthique, un traumatisme de la 8e paire crânienne ou des noyaux cochléaires, un coup de piston de l'étrier sur l'oreille interne. Les surdités de perception profondes après fractures du rocher sont de mauvais pronostic, avec risque d'ossification cochléaire pouvant compliquer la réhabilitation auditive [1].

- Face à une surdité neurosensorielle fluctuante ou évolutive avec vertiges et pneumolabyrinthe, penser à une fistule périlymphatique, nécessitant une exploration chirurgicale avec colmatage de la fistule.
- Face à une paralysie faciale périphérique :
  - incomplète et retardée : procéder à un traitement médical par corticothérapie (méthylprednisolone 1 mg/kg/j) avec surveillance et évaluation quotidienne (95 % de récupération complète);
  - complète mais dont le délai d'installation n'est pas connu : le choix thérapeutique est fonction des tests électrophysiologiques et de l'imagerie [4];
  - complète et immédiate avec un profil électophysiologique de dénervation majeure : l'exploration chirurgicale est généralement proposée [4].
- Otoliquorrhée cérébrospinale : un traitement conservateur est proposé (éviter les efforts de pression, repos au lit avec surélévation de la tête de 15 à 25 degrés) avec surveillance de l'écoulement jusqu'à son arrêt spontané dans un délai de 15 jours. La pose d'un drain lombaire est pratiquée pour stopper une fuite persistante ou associée à une pression intracrânienne élevée. Les indications chirurgicales concernent la persistance des symptômes après 7 à 10 jours et/ou une hernie cérébrale et/ou des épisodes récurrents de méningite.

Références

[1] Dunklerbarger J, Branstetter B, Lincoln A, et al. Pediatric temporal bone fractures : current trends and comparison of classification schemes. Laryngoscope 2014; 124 : 781–4.

[2] Kang HM, Kim MG, Hong SM, et al. Comparison of temporal bone fractures in children and adults. Acta Otolaryngol 2013; 133(5) : 469–74.

[3] Aguilar EA, Yeakley JW, Ghorayeb BY, et al. High resolution CT scan of temporal bone fractures : association of facial nerve paralysis with temporal bone fractures. Head Neck Surg 1987; 9(3) : 162–6.

[4] Yetiser S. Total facial nerve decompression for severe traumatic facial nerve paralysis : a review of 10 cases. Int J Otolaryngol 2012; 2012 : 607359.

CHAPITRE

9

Plaie et corps étranger du conduit auditif externe

Laurent Coffinet

PLAN DU CHAPITRE

- Rappels anatomiques sur le méat acoustique
- Tableaux cliniques
- Prise en charge
  - Schéma classique de prise en charge
  - Exceptions
  - Prise en charge ORL

ORL de l'enfant
© 2017, Elsevier Masson SAS. Tous droits réservés

Points clés

- Une plaie ou un corps étranger du conduit auditif externe est souvent peu symptomatique et de diagnostic otoscopique.
- L'extraction d'un corps étranger est parfois douloureuse et traumatique.
- Il faut adresser l'enfant à un ORL dans les formes enclavées ou compliquées.
- Une anesthésie générale peut être nécessaire en cas d'extraction difficile.

Rappels anatomiques sur le méat acoustique

- Le méat acoustique a une conformation contournée, ce qui favorise l'enclavement des corps étrangers.
- Il a une peau fine et fragile et sa vascularisation est abondante – risque de plaie et de saignement.
- Son innervation sensitive est très riche, ce qui rend tout geste douloureux.
- La membrane tympanique est à l'extrémité du conduit auditif externe (CAE) ; il existe un risque de lésion, de même que la chaîne ossiculaire, voire l'oreille interne ou le nerf facial [1].

Tableaux cliniques

- Un corps étranger (CE) est souvent peu symptomatique ou asymptomatique.
- Le diagnostic est otoscopique par visualisation du CE.
- Dans certains cas, le CE est masqué par une otorrhée.
- Il existe un risque de lésion en cas de manœuvres inappropriées (aggravation de l'enclavement, saignement, œdème, douleurs, etc.).
- Il existe aussi un risque d'induire une terreur parfois durable chez l'enfant vis-à-vis de tout ce qui peut approcher son oreille.

Prise en charge

Schéma classique de prise en charge

- Une otoscopie douce et attentive doit être réalisée pour analyser la situation.
- Il convient d'organiser la prise en charge par un ORL dans de bonnes conditions [2].
- Il est possible d'attendre quelques heures voire le lendemain pour une extraction dans de bonnes conditions.
- Si un recours à l'anesthésie générale est envisagé pour l'extraction, il convient de laisser l'enfant à jeun 6 heures avant le geste prévu.

Tableau 9.1. Corps étranger du conduit auditif externe (CAE) et tout traumatisme du CAE nécessitant une prise en charge spécialisée ORL en urgence.

Situations urgentes	Remarques
Pile bouton	Extraction de toute urgence
Lésions importantes de la peau du CAE	Bains d'oreille par gouttes antibiotiques non ototoxiques (quinolone)
Lésion de la membrane tympanique	
Complication infectieuse (otorrhée, douleurs, etc.)	
Signes cochléovestibulaires	Imagerie (TDM des rochers)
Paralysie faciale	

Exceptions

Il y a trois exceptions au schéma de prise en charge ci-dessus.

1. Le CE est un insecte vivant :

- les mouvements de l'insecte dans le CAE sont très éprouvants pour le patient ;
- si le tympan est intact, immobiliser l'insecte par un bain d'oreille d'huile minérale pour une microscopie ; administrer de la xylocaïne à 2 ou 4 % ou de la povidone iodée [3, 4] avant extraction.

2. Le CE est grave ou compliqué (tableau 9.1) ; la prise en charge spécialisée ORL est urgente, voire très urgente [5].

3. L'évacuation du CE par lavage est possible en l'absence de contre-indication (tableau 9.2) ; il faut aussi s'assurer qu'il est possible de réaliser le lavage dans de bonnes conditions.

Prise en charge ORL

Le médecin ORL doit disposer du matériel adapté (figure 9.1) et de conditions garantissant l'immobilité du patient avant de s'engager dans l'extraction :

- une contention simple de l'enfant peut être réalisée ;
- le recours à un mélange NO/O_2 est souhaitable si l'extraction risque d'être douloureuse ;
- le recours à l'anesthésie générale est discuté en fonction du CE (contendant, colle) et de ses complications (localisation au tympan, plaie), du profil de l'enfant et des circonstances.

Par ailleurs :

- un contrôle otoscopique est systématique ;
- des gouttes antibiotiques (± corticoïdes) sont administrées en cas de plaie du CAE ;

Tableau 9.2. Contre-indications à l'utilisation du lavage d'oreille pour évacuer un corps étranger du conduit auditif externe (CAE).

Liée à l'état de la membrane tympanique (MT) : – perforation ou toute altération – antécédent de chirurgie de la MT, y compris une pose d'aérateurs transtympaniques (ATT) – toute incertitude sur l'état de la MT
Liée à l'état de la peau du CAE : – plaie – saignement – otite externe – suppuration
Absence d'un minimum de coopération du patient
Liée à la nature du corps étranger (CE) : – pile (risque majeur d'aggraver les lésions) – insecte encore vivant (doit d'abord être immobilisé – voir texte) – CE organique (peut gonfler ou créer une réaction inflammatoire locale) – CE pointu ou tranchant (risque de lésions du CAE ou de la MT) – CE plaqué à la MT (mal supporté, voire douloureux pour l'enfant)
Enclavement majeur du CE ne permettant pas à l'eau de passer en arrière du CE

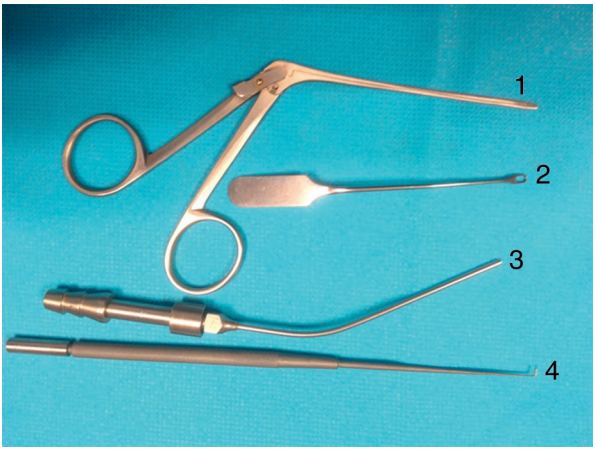

Figure 9.1. Matériel nécessaire à l'extraction d'un corps étranger du conduit auditif externe : 1. micro-pince ; 2. anneau de Saint-Paul ; 3. micro-aspirations ; 4. crochet mousse.

- en cas de lésions par pile bouton, des soins locaux longs sont nécessaires, avec un calibrage, ou des interventions en cas de sténose ;
- en cas d'hypoacousie ou de lésion tympanique, un suivi otoscopique et audiométrique est requis.

Références

[1] Wolter NE, Cushing SL, Das-Purkayastha PK, et al. Non-accidental caustic ear injury : two cases of profound cochlea-vestibular loss and facial nerve injury. Int J Pediatr Otolaryngol 2012 ; 76 : 145–8.

[2] DiMuzio Jr. J, Deschler DG. Emergency department management of foreign bodies of the external ear canal in children. Otol Neurotol 2002 ; 23 : 473–5.

[3] Leffler S, Cheney P, Tandberq D. Chemical immobilization and killing intra-aural roaches : an in vitro comparative study. Ann Emerg Med 1993 ; 22(12) : 1795–8.

[4] Antonelli PJ, Ahmadi A, Prevatt A. Insecticidal activity of common reagents for insect foreign bodies of the ear. Laryngoscope 2001 ; 111 : 15–20.

[5] Gregori D, Morra B, Berchialla P, et al. Foreign bodies in the ears causing complications and requiring hospitalization in children 0–14 age : results from the ESFBI study. Auris Nasus Larynx 2009 ; 36 : 7–14.

CHAPITRE

10

Conduite à tenir devant un stridor

Nicolas Saroul, Thierry Mom

PLAN DU CHAPITRE

- Introduction
- Étiologies
- Conduite à tenir devant un enfant atteint de stridor
- Diagnostic
- Prise en charge

ORL de l'enfant
© 2017, Elsevier Masson SAS. Tous droits réservés

Points clés

- Le stridor est un symptôme d'obstruction des voies aériennes.
- La cause du stridor peut être le plus souvent visualisée.
- Une prise en charge rapide et complète des enfants atteints de stridor est nécessaire.
- L'endoscopie laryngée a un rôle pivot dans cette prise en charge.
- Les étiologies sont dominées par la laryngomalacie.

Introduction

■ Le stridor est un symptôme pouvant être de causes diverses.

■ Il s'agit d'un bruit inspiratoire (mais pouvant être également expiratoire pour les Anglo-Saxons [1]) de tonalité variable (vidéos 10.1 et 10.2).

■ Il est secondaire à l'obstruction partielle des voies aériennes (VA) laryngotrachéales. Parfois plusieurs niveaux de rétrécissement sont associés [2, 3].

■ Il n'y a pas de corrélation entre l'intensité du bruit et le degré de rétrécissement des VA.

■ Un tirage sus-sternal est souvent retrouvé ; ce n'est pas un signe de gravité.

Étiologies

■ Stridor d'origine sus-glottique et pharyngée : le stridor est typiquement inspiratoire, de tonalité plutôt grave. La cause principale est la laryngomalacie.

■ Stridor d'origine glottique : il est inspiratoire ou biphasique, de tonalité plutôt aiguë. Les paralysies laryngées sont les causes les plus fréquentes.

■ Stridor d'origine sous-glottique : il est habituellement inspiratoire ou biphasique. Les étiologies sont dominées par les sténoses et les hémangiomes infantiles sous-glottiques.

■ Stridor d'origine trachéale : le stridor est habituellement expiratoire mais il peut être biphasique. La trachéomalacie est l'exemple typique d'étiologie de stridor d'origine trachéale [4].

Conduite à tenir devant un enfant atteint de stridor

Il convient d'évaluer la gravité de l'obstruction des VA en recherchant :

■ un tirage intercostal (vidéo 10.3) ;

■ un balancement thoracoabdominal ;

■ une cyanose ;

■ une tachycardie puis une bradycardie ;

■ des signes d'hypercapnie : sueur, trouble de la conscience, hypertension artérielle.

Pour les dyspnées chroniques, on recherche :
- une perte de poids et/ou une stagnation staturopondérale ;
- un fractionnement alimentaire ;
- des épisodes d'apnées ou de suffocation pendant le sommeil.

Il convient ensuite de rechercher l'étiologie du stridor :
- stridors d'apparition aiguë :
  - laryngites,
  - abcès parapharyngés,
  - décompensation inflammatoire de lésions congénitales,
  - inhalation de corps étrangers ;
- stridor d'apparition subaiguë ou chronique :
  - laryngomalacie : apparition du stridor dans les 15 premiers jours de vie (voir chapitre 15),
  - lésion sous-glottique :
    - hémangiome sous-glottique infantile. Le stridor est d'apparition retardée (environ 2 mois) et progressive. Un angiome cutané est retrouvé dans environ 50 % des cas,
    - sténose sous-glottique : dyspnée chronique, laryngites à répétition,
    - diastème : association à des fausses routes alimentaires ;
  - lésion glottique :
    - habituellement associée à une dysphonie,
    - délai d'apparition dépend de la cause : congénitale (palmure laryngée par exemple) ou acquise (papillomatose laryngée, paralysie laryngée secondaire à une intervention chirurgicale par exemple) ;
  - pathologie trachéale : stridor classiquement expiratoire ou biphasique tel que dans la trachéomalacie ;
  - stridor concomitant d'une hypotonie globale entrant souvent dans le cadre d'une pathologie syndromique (séquence de Pierre Robin, syndrome de Di Georges – délétion 22q11 –, syndrome CHARGE, trisomie 21, etc.).

Diagnostic

- Examen nasofibroscopique laryngé : il permet de poser le diagnostic dans la majorité des cas.
- Examen endoscopique direct : réalisé sous anesthésie générale, il permet d'explorer l'ensemble du larynx et de la trachée.
- Radiologie : elle est peu utile dans ce cas. L'échographie laryngée ou le scanner sont néanmoins utiles pour évaluer les malformations kystiques, l'extension des angiomes, les masses tissulaires laryngotrachéales, ou pour évaluer la filière en cas de sténose non franchissable.

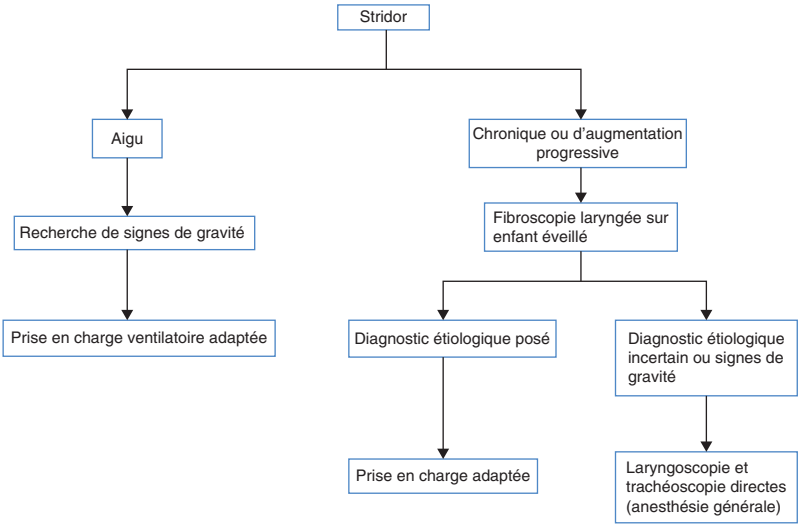

Figure 10.1. Algorithme de prise en charge d'un stridor.

Prise en charge

- Un traitement étiologique est urgent en présence de signes de gravité ou en cas de risque évolutif.
- Un traitement palliatif par ventilation non invasive ou trachéotomie est nécessaire si le traitement étiologique n'est pas réalisable ou inefficace.
- La décision est pluridisciplinaire, impliquant ORL et pédiatres (pneumopédiatres, réanimateurs, cardiopédiatres, pédiatres gastro-entérologues, etc.).
- La correction des facteurs de risque de décompensation – reflux gastro-œsophagien, allergie, déficit immunitaire – est également requise.

La figure 10.1 propose un algorithme de prise en charge.

Vidéos

Les vidéos suivantes sont accessibles à l'adresse:
http://www.em-cosulte/e-complement/474471

Vidéo 10.1. Stridor.
On entend un bruit inspiratoire associé à un petit tirage.

Vidéo 10.2. Bruit expiratoire.
Il s'agit d'un diagnostic différentiel du stridor. Le bruit est au temps expiratoire et correspond chez ce patient à une trachéomalacie basse.

Vidéo 10.3. Tirage inspiratoire.
Patient présentant une diplégie cordale. Le stridor n'est pas perçu en raison de la *jet-ventilation*, mais on remarque le tirage majeur au temps inspiratoire.

Références

[1] Mancuso RF. Stridor in neonates. Pediatr Clin North Am 1996; 43(6) : 1339. 6.
[2] Rutter MJ, Link DT, Liu JH, et al. Laryngotracheal reconstruction and the hidden airway lesion. Laryngoscope 2000; 110(11) : 1871–4.
[3] Schroeder Jr. JW, Bhandarkar ND, Holinger LD. Synchronous airway lesions and outcomes in infants with severe laryngomalacia requiring supraglottoplasty. Arch Otolaryngol Head Neck Surg 2009; 135(7) : 647–51.
[4] Boogaard R, Huijsmans SH, Pijnenburg MW, et al. Tracheomalacia and bronchomalacia in children : incidence and patient characteristics. Chest 2005; 128(5) : 3391–7.

CHAPITRE

11

Conduite à tenir devant une détresse respiratoire haute

Catherine Nowak

PLAN DU CHAPITRE

- Sémiologie
- Diagnostic positif
- Démarche diagnostique
  - Interrogatoire des parents
  - Inspection
  - Examen clinique général
  - Signes de gravité
  - Examen ORL
  - Examens complémentaires
- Diagnostic topographique
- Diagnostic étiologique

ORL de l'enfant
© 2017, Elsevier Masson SAS. Tous droits réservés

Points clés

- Une détresse respiratoire haute est liée à un obstacle situé entre le vestibule nasal et la trachée cervicale.
- Les signes cliniques sont une bradypnée inspiratoire, un tirage ou un stridor.
- Chez le nouveau-né et le nourrisson, toute obstruction nasale bilatérale peut générer une détresse respiratoire.
- Le bilan repose sur l'examen clinique et la nasofibroscopie, complétés si besoin par des explorations orientées. Les étiologies sont nombreuses, en particulier malformatives, infectieuses, traumatiques, tumorales, vasculaires, métaboliques (maladies de surcharge) et peuvent concerner un ou plusieurs étages le long des voies aériennes.
- La prise en charge repose sur le contrôle de la voie respiratoire en urgence, associé à un traitement étiologique qui peut être médical ou chirurgical selon la situation.

Sémiologie

La sémiologie étant particulièrement riche, l'interrogatoire couplé à l'examen clinique de l'enfant permettent le plus souvent une orientation topographique, les examens complémentaires venant au second plan pour préciser le diagnostic étiologique.

Diagnostic positif

Une détresse respiratoire haute se manifeste par :

- une bradypnée inspiratoire témoignant de l'origine obstructive extrathoracique de la dyspnée ;
- un tirage inspiratoire, sous-jacent à l'obstacle ;
- un stridor qui est, selon la terminologie française, un bruit inspiratoire d'origine pharyngo-laryngo-trachéal extrathoracique.

Démarche diagnostique

Interrogatoire des parents

L'interrogatoire cherche à préciser :

- les circonstances de survenue de la détresse respiratoire, son caractère aigu ou chronique ;
- l'existence d'un syndrome de pénétration, d'un traumatisme ;
- la présence d'un bruit respiratoire, son caractère permanent, son évolution au cours des activités de l'enfant ;

- les antécédents de l'enfant (intubation, etc.) ;
- l'existence d'une toux, d'une modification de la voix, d'une dysphagie, d'épisodes dyspnéiques, de malaises, de signes évoquant un reflux gastro-œsophagien.

Inspection

L'inspection s'effectue sur un enfant déshabillé. Elle vise à rechercher une dysmorphie faciale, des angiomes cutanés, etc. et elle apprécie :

- l'état de conscience ;
- la qualité de la voix (normale, couverte, rauque, éteinte, bitonale) ;
- le stridor et ses caractéristiques (bruit aigu, ronflement, cornage), son caractère permanent ou intermittent, son intensité ;
- le tirage et sa localisation : sous- et rétro-mandibulaire, sus-sternal, intercostal, xyphoïdien ;
- un battement des ailes du nez, un balancement thoracoabdominal.

Examen clinique général

L'examen clinique permet de relever : le pouls, la pression artérielle, la saturation du sang en oxygène, la fréquence respiratoire, la température corporelle.
Au terme de ce premier bilan, il faut rechercher des signes de gravité qui doivent conduire à une prise en charge réanimatoire sans délai.

Signes de gravité

Les signes de gravité sont représentés par :

- des signes d'hypercapnie : pâleur extrême, sueurs, tachycardie, troubles de conscience, cyanose ;
- des pauses respiratoires ;
- une dyspnée devenant aux deux temps, témoignant d'un obstacle très serré ;
- des signes d'épuisement : évolution de la bradypnée en polypnée superficielle avec atténuation des signes de lutte.

Examen ORL

L'examen ORL permet de faire un bilan des voies aériennes supérieures du nez à la trachée cervicale.
La rhinoscopie antérieure recherche une malformation, une déviation septale, une tumeur, une inflammation muqueuse. La perméabilité nasale est simplement évaluée par la formation de buée sur une surface métallique (miroir de Glatzel) ou par des petits cotons présentés devant chaque narine chez le nouveau-né. En cas de doute, la nasofibroscopie permet d'identifier une sténose des orifices piriformes, une atrésie choanale ou une obstruction rhinopharyngée.

La cavité buccale et l'oropharynx sont examinés prudemment à l'abaisse langue (contre-indiqué en cas de dysphagie fébrile). Sont analysés le volume de la langue et des amygdales palatines, l'existence d'un bombement latéro- ou rétropharyngé, l'anatomie du voile mou et du palais osseux.
La fibroscopie laryngée (diamètre 2,9 à 4 mm) permet l'examen des voies aériennes supérieures, en particulier des fosses nasales et du cavum, et est nécessaire au diagnostic des pathologies rétrobasilinguales et glotto-sus-glottiques (figure 11.1). Elle ne doit pas franchir le plan glottique et doit être très prudente, voire effectuée au bloc opératoire chez un enfant instable.

Examens complémentaires

Les indications dépendent de l'étiologie recherchée et du traitement envisagé.

Laryngotrachéoscopie

Réalisée au bloc opératoire sous anesthésie, la laryngotrachéoscopie est indiquée quand la fibroscopie laryngée ne permet pas le diagnostic, lorsqu'il y a une discordance entre les signes cliniques et les anomalies observées, lorsqu'on recherche une anomalie associée ou quand un geste local est nécessaire au traitement de la dyspnée.

Échographie

L'échographie est utile pour le diagnostic de paralysie laryngée, de masses cervicales, para- ou rétropharyngées, mais elle reste très opérateur-dépendante.

Tomodensitométrie et imagerie par résonance magnétique (IRM)

Le scanner est nécessaire pour le bilan d'un traumatisme, d'abcès ou phlegmon, de sténose des orifices piriformes ou d'atrésie choanale.



Figure 11.1. Nasofibroscope.

Scanner, angioscanner et IRM permettent l'analyse des lésions tumorales, kystiques et vasculaires ainsi que l'évaluation des compressions extrinsèques ou intrinsèques laryngotrachéales.

Diagnostic topographique

L'analyse du stridor et la localisation du tirage inspiratoire permettent de localiser l'obstacle (tableau 11.1). Il est possible de retrouver :

Tableau 11.1. Topographie de l'obstacle selon le bruit respiratoire et le tirage.

Topographie de l'obstacle	Tirage	Type de bruit respiratoire
Nasal et rhinopharyngé	Sous-mandibulaire, basicervical, thoracique	Ronflement
Buccal ou oropharyngé	Sous-mandibulaire, basicervical, thoracique	Ronflement
Sus-glottique	Sus-sternal, intercostal, xyphoïdien	Bruit aigu polyphasique
Glottique	Sus-sternal, intercostal, xyphoïdien	Bruit aigu non polyphasique
Sous-glottique et trachée extrathoracique	Tirage sus-sternal, intercostal, xyphoïdien	Cornage

- un obstacle nasal ou rhinopharyngé – tirage basicervical, thoracique et sous-mandibulaire. Le bruit est de type ronflement. La dyspnée s'améliore à l'ouverture buccale (pleurs) ;
- un obstacle buccal ou oropharyngé – tirage haut situé sous-mandibualire, encombrement salivaire, voix étouffée, bruit de type ronflement majoré en décubitus dorsal ;
- un obstacle sus-glottique – tirage sus-sternal, intercostal, xyphoïdien, bruit aigu polyphasique majoré aux pleurs et amélioré par le sommeil (laryngomalacie).
- un obstacle glottique – tirage sus-sternal, intercostal, xyphoïdien, bruit aigu non polyphasique et voix bitonale (paralysie laryngée), voix absente (palmure) ;
- un obstacle sous-glottique et trachéal extrathoracique – tirage sus-sternal, intercostal, xyphoïdien, stridor de type cornage, voix rauque, toux aboyante.

Diagnostic étiologique

Les principales étiologies en fonction de l'âge d'apparition sont énumérées dans le tableau 11.2.

Tableau 11.2. Principales étiologies des détresses respiratoires hautes.

	Fosses nasales et rhinopharynx	Cavité buccale et oropharynx	Larynx	Trachée extrathoracique
Nouveau-né	Malformation Hypoplasie maxillaire Atrésie choanale bilatérale Hypoplasie des orifices piriformes Obstruction nasale tumorale (méningoencéphalocèle, gliome) Dacryocystocèle	Micro- et rétrognathie Macroglossie et tumeurs linguales Lymphangiome Tumeurs pharyngées (tératomes, tumeurs nerveuses) Kystes valléculaires	Atrésie laryngée Sténose, palmure Kystes laryngés Laryngomalacie Paralysie laryngée Diastème	Atrésie, hypoplasie ou sténose Compression extrinsèque (vasculaire, tumeur, kyste) Trachéomalacie
Nourrisson de moins de 6 mois	Rhinite		Hémangiome sous-glottique Laryngomalacie	
Enfant de plus de 6 mois fébrile	Rhinite et rhinopharyngite	Angine Abcès rétro- ou parapharyngé	Laryngite sous-glottique Épiglottite	Laryngo-trachéo-bronchite bactérienne
Enfant de plus de 6 mois non fébrile	Hypertrophie adénoïdienne Tumeur	Hypertrophie amygdalienne Brûlure Œdème allergique Tumeur Corps étranger	Corps étranger Traumatisme externe Brûlure Sténose post-intubation Tumeurs	Corps étranger Traumatisme externe Brûlure Sténose post-intubation Tumeurs Compression extrinsèque

L'orientation diagnostique devant une détresse respiratoire haute est précisée à la figure 11.2.

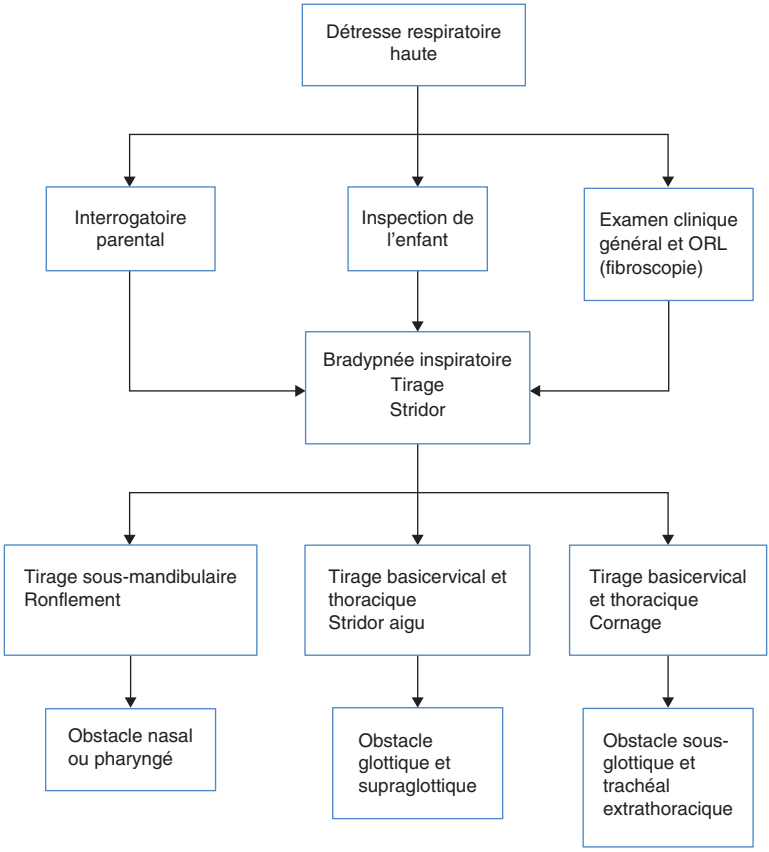

Figure 11.2. Orientation diagnostique devant une détresse respiratoire haute.

Pour en savoir plus

Contencin P. Conduite à tenir devant une dyspnée obstructive haute. Journal de pédiatrie et de puériculture 2015 ; 28 : 185–94.

Denoyelle F. Le larynx de l'enfant. Rapport de la Société française d'ORL. Paris : Société Française d'ORL ; 2011.

Laya BF, Lee EY. Congenital causes of upper airway obstruction in pediatric patients : updated Imaging techniques and review of imaging findings. Semin Roentgenol 2012 ; 47(2) : 147–58.

Leboulanger N, Garabédian EN. Airway management in pediatric head and neck infections. Infectious disorders – Drug Targets 2012 ; 12 : 256–60.
Pfleger A, Eber E. Assessment and causes of stridor. Paediatr Respir Rev 2016 ; 18 : 64–72.
Wang LM, Zhu Q, Ma T, et al. Value of ultrasonography in diagnosis of pediatric vocal fold paralysis. Int J Pediat Otorhinolaryngol 2011 ; 75 : 1186–90.

CHAPITRE

12

Angines et pharyngites

Martine François

PLAN DU CHAPITRE

- Définition
- Épidémiologie
- Diagnostic
  - Diagnostic clinique
  - Test de diagnostic rapide pour le streptocoque du groupe A
  - Diagnostics différentiels
- Traitement
- Complications
  - Complications locorégionales
  - Complications générales
- Formes cliniques particulières

ORL de l'enfant
© 2017, Elsevier Masson SAS. Tous droits réservés

Points clés

- La pharyngite est une inflammation diffuse de l'oropharynx, tandis que l'angine est une infection des amygdales palatines.
- Angines et pharyngites sont virales dans 50 à 70 % des cas.
- Dans les angines érythémateuses ou érythémato-pultacées, le test de diagnostic rapide (TDR) pour le streptocoque du groupe A est systématique. Le prélèvement bactériologique amygdalien est indiqué en cas de négativité du TDR et de facteurs de risque de rhumatisme articulaire aigu.
- L'angine virale nécessite des antalgiques ou antipyrétiques et guérit en 3 à 4 jours. L'angine à TDR positif se traite par de l'amoxicilline en l'absence d'allergie connue à cette molécule.
- Les angines bactériennes peuvent entraîner des complications locorégionales ou à distance.
- Des tableaux cliniques particuliers par leur présentation et leur prise en charge sont à connaître : scarlatine, angines pseudomembraneuses, ulcéronécrotiques, vésiculeuses virales, pharyngites granuleuses, amygdalites caséeuses, maladie de Kawasaki.
- Dans les angines à répétition, l'amygdalectomie est indiquée s'il y a plus de 7 angines dans l'année ou de 5 angines sur 2 ans.

Définition

- La pharyngite est une inflammation diffuse de l'oropharynx (figure 12.1).
- L'angine est une infection des amygdales palatines; il ne peut pas y avoir d'angine après amygdalectomie totale, mais il peut y en avoir après amygdalectomie partielle.

Épidémiologie

- La survenue est possible à tout âge, avec pic d'incidence entre 5 et 15 ans.
- Angines et pharyngites sont :

Figure 12.1. Pharyngite.

- virales dans 50 à 70 % des cas ;
- bactériennes dans 30 à 50 % des cas – essentiellement le streptocoque bêta-hémolytique du groupe A (25 à 40 % des angines de l'enfant).

■ Les angines et les pharyngites bactériennes sont exceptionnelles avant 3 ans.

Diagnostic

Diagnostic clinique

L'enfant présente : fièvre, odynophagie, adénopathies cervicales sensibles, amygdales palatines rouges (angine érythémateuse), recouvertes d'enduits blanchâtres sur fond rouge (angine érythémato-pultacée), recouvertes de dépôts blanchâtres épais plus ou moins adhérents (angine pseudo-membraneuse), recouvertes de vésicules (angine vésiculeuse), ulcérées de manière uni- ou bilatérale (angine ulcéronécrotique).
Sont en faveur d'une origine virale : fièvre peu élevée, peu d'adénopathies, toux et rhinorrhée ; cependant, aucune association symptomatologique n'est spécifique d'une origine virale ou bactérienne.

Test de diagnostic rapide pour le streptocoque du groupe A

■ Le test de diagnostic rapide (TDR) est systématique chez l'enfant de plus de 3 ans, le score clinique de McIsaac utilisé chez l'adulte pour guider les indications de TDR n'étant pas validé chez l'enfant. Avant 3 ans, les angines sont virales et le TDR n'est pas nécessaire [1].

■ Mode de prélèvement du TDR : écouvillonnage à la face interne d'une amygdale, sans toucher la joue ni les dents ; lecture en moins de 5 minutes ; sensibilité : 90 %, spécificité > 95 %.

■ Indication du prélèvement bactériologique amygdalien : négativité du TDR et facteurs de risque de rhumatisme articulaire aigu ou RAA (antécédent de RAA, séjour récent en région d'endémie du RAA).

Diagnostics différentiels

Les diagnostics différentiels sont :

■ la leucémie aiguë (voir tableau 12.1) ;

■ la maladie de Kawasaki – rare ; pic de fréquence : 6 mois à 5 ans ; fièvre persistante en plateau, pharyngite, adénopathies cervicales, conjonctivite bulbaire (rougeur du « blanc » des yeux) bilatérale, chéilite (lèvres rouges fissurées), érythème palmoplantaire ou œdème des mains et des pieds, exanthème protéiforme, langue framboisée ; jamais de collection purulente ; aucun examen de certitude ; complications cardiovasculaires : myocardite, péricardite, anévrismes multiples,

en particulier coronariens; prise en charge : hospitalisation, échographie cardiaque, aspirine, immunoglobulines polyvalentes (1 voire 2 injections IV).

Traitement

- Angine virale : traitement antalgique/antipyrétique; guérison en 3 à 4 jours (tableau 12.1).
- Angine avec TDR positif : amoxicilline 50 mg/kg/j en 2 prises pendant 6 jours afin de prévenir le RAA [1]; en cas d'allergie aux pénicillines : céphalosporine orale (cefpodoxime–proxétil durant 5 jours ou céfuroxime axétil durant 4 jours); en cas d'allergie aux bêta-lactamines : azithromycine 20 mg/kg/j pendant 3 jours ou clarithromycine 15 mg/kg/j en 2 prises pendant 5 jours.
- En cas de persistance des symptômes à 72 heures : réexaminer l'enfant; faire ou refaire un TDR; rechercher une mononucléose infectieuse (MNI) (NFS, MNItest ou sérologie EBV [virus d'Epstein-Barr]); prescrire un antibiotique résistant aux bêta-lactamases.

Complications

Complications locorégionales

Il est possible de retrouver :

- un phlegmon péri-amygdalien (trismus; amygdale refoulée vers la ligne médiane; luette déviée du côté sain; traitement : hospitalisation, antibiothérapie intraveineuse, ponction ou drainage du phlegmon); un abcès para- ou rétropharyngé; des cellulites cervicales;
- mais aussi une thrombose septique avec métastases : ostéomyélites, méningites, abcès cérébral.

Complications générales

Il peut s'agir d'un RAA (prévenu par des antibiotiques, il engendre des risques valvulaires cardiaques), d'une glomérulonéphrite aiguë (non prévenue par les antibiotiques).

Formes cliniques particulières

Les formes cliniques particulières sont les suivantes :

- scarlatine – angine à streptocoque sécrétant une toxine érythrogène, d'où une éruption particulière; traitement par antibiotique, et éviction des collectivités jusqu'à 48 heures d'antibiothérapie;

Tableau 12.1. Formes anatomocliniques des angines.

Type d'angine	Étiologie	Clinique	Examen complémentaire	Traitement
Angine érythémateuse ou érythématopultacée	Bactérienne	Fièvre, odynophagie, adénopathies cervicales, amygdales palatines rouges (angine érythémateuse) ou recouvertes d'enduits blanchâtres sur fond rouge (angine érythématopultacée)	TDR négatif	Traitement symptomatique de la fièvre et de l'odynophagie
	Virale	Idem, mais souvent fièvre peu élevée, peu d'adénopathies, toux, rhinorrhée, possibles vésicules	TDR positif si streptocoque du groupe A	Idem + antibiotiques
Angine pseudomembraneuse	Mononucléose infectieuse	– Parfois angines érythémateuse ou érythématopultacée – Parfois fausses membranes respectant la luette – Purpura du voile – Adénopathies postérieures – Splénomégalie – Rash cutané favorisé par la prise de pénicilline du groupe A qui est contre-indiquée	– NFS : lymphocytes hyperbasophiles – MNI test – Sérologie EBV	Corticoïdes en cas de dyspnée ou d'altération sévère de l'état général
	Diphtérie (déclaration obligatoire à l'Agence régionale de santé)	– Patient non vacciné ou (re)venant d'un pays où il y a encore des cas de diphtérie – Adénopathies sous-angulomaxillaires – Fausses membranes ne respectant pas la luette – Coryza sérosanglant – Altération de l'état général – Toux, dysphonie (croup)	– MNI test pour éliminer MNI – Examen bactériologique en précisant recherche de diphtérie (*Corynebacterium diphteriae*)	– Antibiotiques – Sérothérapie antidiphtérique – Isolement 30 jours – Sujets contacts : vaccin + antibiotiques si leur prélèvement bactériologique pharyngé est positif à *C. diphteriae*

(*Suite*)

Tableau 12.1. Suite.

Type d'angine	Étiologie	Clinique	Examen complémentaire	Traitement
Angine vésiculeuse	Primo-infection herpétique	1–4 ans Gingivostomatite, ulcérations, dysphagie majeure, adénopathies sous-angulomaxillaires	Diagnostic clinique	Antiviral (aciclovir ou valaciclovir), antalgiques
	Herpangine	1–7 ans Vésicules seulement dans l'oropharynx		Traitement symptomatique
	Zona	Unilatéral		
Angine ulcéronécrotique	Leucémie	Atteinte bilatérale ± douleurs osseuses, signes d'insuffisance médullaire (pâleur, pétéchies, hémorragies cutanéomuqueuses), hépatosplénomégalie, adénopathies, altération de l'état général	NFS : blastes circulants	Antalgiques Antibiothérapie IV
	Angine de Vincent	Ulcération d'une seule amygdale, mauvaise hygiène buccodentaire, haleine fétide, amygdale souple au toucher, asthénie	– Éliminer syphilis par sérologie TPHA–VDRL – Prélèvement pharyngé (association fusospirillaire)	– Antalgiques – Antibiotiques : pénicilline G (IM) ou métronidazole (IV)
	Syphilis	Érosion superficielle d'une amygdale, adénopathie satellite, induration ligneuse de l'amygdale au toucher	– Bactériologie par ponction d'adénopathie : tréponèmes – Sérologie TPHA–VDRL	Dose unique IM de pénicilline G retard

EBV ; virus d'Epstein-Barr ; MNI = mononucléose infectieuse ; TDR : test de diagnostic rapide pour le streptocoque du groupe A.

- angines pseudomembraneuses – diphtérie et mononucléose infectieuse (figure 12.2 et voir tableau 12.1);
- angines ulcéronécrotiques – leucose, agranulocytose, angine de Vincent (voir tableau 12.1);
- angines vésiculeuses virales – primo-infection herpétique, herpangine, zona (voir tableau 12.1);
- pharyngite granuleuse – fièvre, odynophagie, examen à l'abaisse-langue montrant des îlots lymphoïdes très visibles dispersés sur la paroi pharyngée postérieure (figure 12.3);
- amygdalite caséeuse – gêne pharyngée ou hemmage ou otalgie projetée; dépôts chroniques blanchâtres dans certaines cryptes amygdaliennes, détachables à l'abaisse-langue, fétides (figure 12.4); parfois justiciable d'une amygdalectomie;

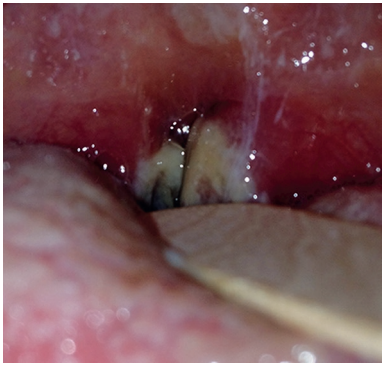

Figure 12.2. Mononucléose infectieuse.

Figure 12.3. Pharyngite granuleuse.

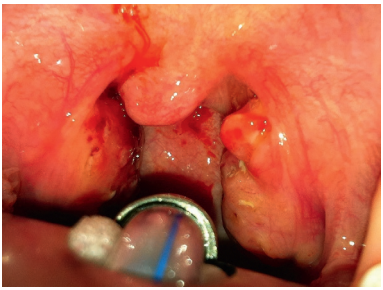

Figure 12.4. Amygdalite caséeuse.

- angines à répétition – possible indication d'amygdalectomie s'il y a plus de 7 angines dans l'année ou de 5 angines par an 2 ans de suite; alternative : traitement de chaque angine.

Référence

[1] SPILF, SFP, GPIP. Antibiothérapie par voie générale en pratique courante dans les infections respiratoires hautes : recommandations. 2011.

Pour en savoir plus

Burton MJ, Pollard AJ, Ramsden JD, et al. Tonsillectomy for periodic fever, aphthous stomatitis, pharyngitis and cervical adenitis syndrome (PFAPA). Cochrane Database Syst Rev 2014 ; 9 : CD008669.

Cardoso DM, Gilio AE, Hsin SH, et al. Impact of the rapid antigen detection test in diagnosis and treatment of acute pharyngotonillitis in a pediatric emergency room. Rev Paul Pediatr 2013 ; 31 : 4–9.

Conseil national de la chirurgie de l'enfant et ADARPEF. Recommandations pour la chirurgie ambulatoire de l'enfant. www.adarpef.org/site/publications/recommandations/chirurgie_ambulatoire.html.

CSHPF. Guide des conduites à tenir en cas de maladies transmissibles dans une collectivité d'enfants. 2010. www.sante.gouv.fr/guide-des-conduites-a-tenir-en-cas-de-maladie-transmissible-dans-une-collectivité-d-enfants.html.

Fredlund H, Noren T, Lepp T, et al. A case of diphtheria in Sweden. Euro Surveill 2011 ; 50 : pii = 20038.

Lescanne E, Chiron B, Constant I, et al. Pediatric tonsillectomy : clinical practice guidelines. Europ Ann Otorhinolaryngol 2012 ; 129 : 264–71.

Shah I. Kawasaki's disease : an unusual presentation. J Cardiovasc Dis Res 2012 ; 3 : 240–1.

CHAPITRE

13

Syndrome d'apnées-hypopnées obstructives

Rémi Marianowski, Brigitte Fauroux, Alessandro Amaddeo, Julia Cohen Levy

PLAN DU CHAPITRE

- Définition
- Épidémiologie
- Nature et étiologie de l'obstacle
  - Composante dynamique
  - Composante morphologique
- Principaux buts de la prise en charge
- Diagnostic
  - Clinique
  - Étude du sommeil : polysomnographie et polygraphie du sommeil
  - Bilan orthopédique dentofacial
  - Autres examens
- Traitement
  - Amygdalectomie – adénoïdectomie
  - Autres interventions chirurgicales
  - Traitement d'orthopédie dentofaciale et rééducation motrice bucco-linguo-faciale
  - Pression positive continue et ventilation non invasive

ORL de l'enfant
© 2017, Elsevier Masson SAS. Tous droits réservés

Points clés

- Les signes d'appel de syndrome d'apnées-hypopnées obstructives du sommeil (SAHOS) peuvent être nocturnes (ronflements, respiration buccale, sommeil agité, réveils, cauchemars, sueurs, énurésie ; les apnées passent souvent inaperçues) ou diurnes (asthénie, troubles de la concentration et du comportement, difficultés scolaires).
- Les conséquences du SAHOS sont psychiques, cognitives et maxillo-faciales, et cardiovasculaires
- On distingue deux types de SAHOS, d'étiologies, de sévérités et de prises en charge très différentes :
  - les cas habituels sans comorbidités associées, liés à une hypertrophie des amygdales et des végétations et souvent aussi à des anomalies dentofaciales. Le diagnostic clinique est généralement suffisant pour proposer le traitement, reposant sur une adénoïdo-amygdalectomie ou une prise en charge orthodontique ;
  - les cas avec comorbidités associées à risque de SAHOS sévères et d'obstacles complexes. Le bilan nécessite alors une endoscopie des voies aériennes éventuellement complétée par une imagerie, ainsi qu'une étude du sommeil. Chez l'enfant, la seule technique validée est la polysomnographie sur une nuit dans un laboratoire du sommeil. La prise en charge peut faire appel à la correction chirurgicale des différentes obstructions morphologiques ou à la ventilation non invasive. Les indications de trachéotomie sont devenues très rares.

Définition

Le syndrome d'apnées-hypopnées obstructives du sommeil (SAHOS) est dû à un rétrécissement des voies aériennes supérieures (VAS) durant le sommeil avec excès d'apnées obstructives (arrêt du flux ventilatoire sans arrêt des mouvements respiratoires) ou d'hypopnées (diminutions du flux ventilatoire).

Épidémiologie [1]

- La prévalence des ronflements est d'environ 10 % des enfants d'âge préscolaire.
- La prévalence du SAHOS est d'environ 3 %.

Nature et étiologie de l'obstacle

Composante dynamique

Il existe une hypotonie musculaire pharyngée et parfois laryngée durant le sommeil. Elle est physiologique mais peut être majorée par certaines pathologies, notamment neuromusculaires.

Composante morphologique (figure 13.1)

■ En l'absence de comorbidité : hypertrophie des végétations adénoïdes et des amygdales (très fréquent); hypertrophie des cornets inférieurs (fréquent); déviation de la cloison nasale (fréquent); hypertrophie des amygdales basilinguales (rare); anomalies dentofaciales avec palais et fosses nasales étroites (fréquent) ou mandibule et langue rétruses (rare).

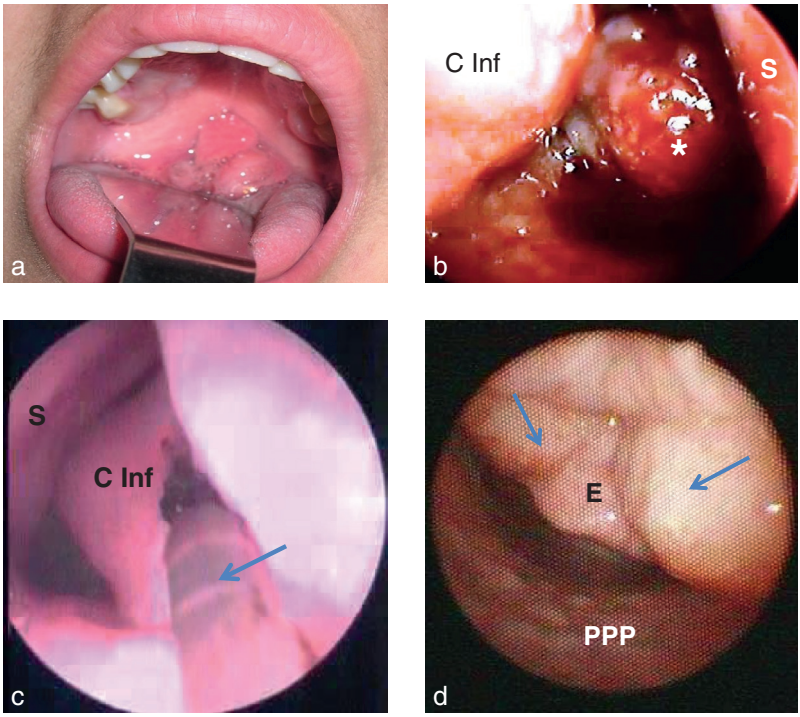

Figure 13.1. Exemples d'obstacles responsables de syndrome d'apnées-hypopnées obstructives du sommeil (SAHOS).
a. Hypertrophie des amygdales palatines. b. Hypertrophie des végétations adénoïdes (étoile) vues en fibroscopie. c. Hypertrophie des amygdales basilinguales vues en fibroscopie (flèche). d. Hypertrophie des cornets inférieurs vus en fibroscopie. Noter la sonde laser (flèche) placée au contact de la tête du cornet inférieur afin de réséquer le bord libre du cornet inférieur (turbinectomie inférieure).
C Inf : cornet inférieur; E : épiglotte; PPP : paroi pharyngée postérieure; S : septum nasal.

■ En présence de comorbidités (obésité morbide, trisomie 21, malformation craniofaciale, maladie de surcharge, anomalie laryngée) : obstacles souvent multiples le long des VAS responsables de SAHOS sévères difficiles à traiter.

Principaux buts de la prise en charge

Les principaux buts de la prise en charge du SAHOS de l'enfant sont :

■ d'éviter les conséquences psychocognitives du SAHOS liées aux hypoxies et aux microéveils nocturnes : difficultés de concentration, agitation, difficultés scolaires;

■ d'éviter des complications cardiovasculaires (hypertension artérielle, hypertrophie ventriculaire), qui sont rares et non recherchées systématiquement en l'absence de comorbidités associées;

■ de permettre une respiration nocturne bouche fermée avec appui lingual sur le palais et sur la mandibule afin d'éviter des anomalies de développement dentofacial pouvant retentir sur l'esthétique faciale, l'articulé dentaire et le calibre des VAS.

Diagnostic

Clinique

■ L'interrogatoire recherche : les antécédents médicochirurgicaux; des signes durant le sommeil (ronflements, bradypnée, tirage, sommeil agité, réveils, sueurs nocturnes, cauchemars, somnambulisme, apnées constatées par les parents, respiration bouche ouverte); des signes à l'éveil (céphalées matinales, asthénie, troubles de la concentration et du comportement, difficultés scolaires, stagnation staturopondérale – chez le nourrisson ou dans les formes sévères.

■ Examen physique :

- examen à l'abaisse-langue : il permet de rechercher une hypertrophie amygdalienne;
- fibroscopie des VAS en consultation : elle n'est indiquée qu'en cas de discordance entre signes fonctionnels et données de l'examen physique (signe de SAHOS sans hypertrophie amygdalienne ou le contraire), ou de comorbidités associées.

Étude du sommeil : polysomnographie et polygraphie du sommeil

■ Polysomnographie (PSG) et polygraphie du sommeil (PG) sont les seuls examens validés pour le diagnostic du SAHOS pédiatrique.

■ Ils sont réalisés de nuit dans un centre des troubles du sommeil ou pendant la sieste chez le jeune nourrisson et à domicile.

- Les paramètres enregistrés sont les suivants (figure 13.2) :
  - PSG : paramètres respiratoires (débit d'air par canule nasale et thermistance nasobuccale ; activité des muscles respiratoires par sangles thoraciques et abdominales ; gazométrie avec oxymètre de pouls et mesure du dioxyde de carbone transcutané ou exhalé) ; position (capteurs) ; mouvements du poignet (actimètre) ; ronflements (microphone) ; électroencéphalographie (EEG) ; électrocardiographie (ECG) ; électro-oculographie (EOG) ; électromyographie (EMG) des muscles du menton, des bras ou des jambes ; surveillance vidéo de l'enfant avec caméra infrarouge ;
  - PG : ne comprend que les paramètres respiratoires et gazométriques.
- Les anomalies recherchées sont les suivantes (figure 13.3) :
  - apnée : arrêt complet de la respiration durant au moins deux respirations normales ; elle peut être obstructive, liée à une fermeture complète des VAS avec poursuite des mouvements respiratoires, ou centrale par défaut de la commande centrale de la respiration ;
  - hypopnée : fermeture partielle des VAS avec désaturation ou microréveil ;
  - index d'apnées-hypopnées (IAH) : nombre moyen d'apnées obstructives et d'hypopnées par heure ; c'est le seul paramètre pris en compte pour juger de la sévérité d'un SAHOS ; absence de SAHOS si < 1,5/heure : SAHOS modéré entre 1,5 et 5/heure ; SAHOS si > 5 ;

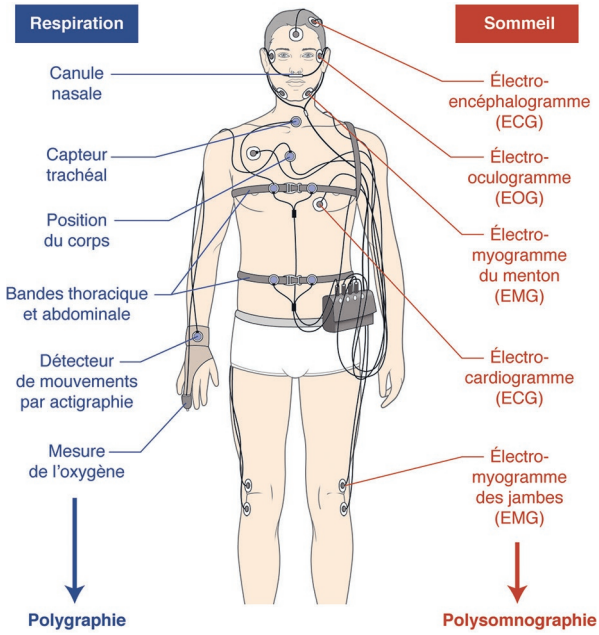

Figure 13.2. Paramètres enregistrés par la polygraphie et la polysomnographie.

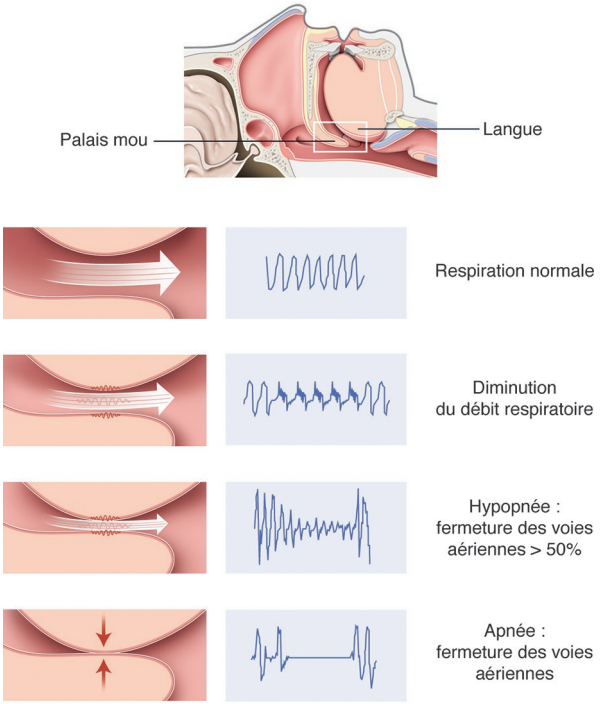

Figure 13.3. Représentation d'une respiration normale, d'une diminution du débit, d'une hypopnée et d'une apnée obstructive.

- désaturation : chute rapide de la SpO_2 d'au moins 3 % ;
- anomalie du sommeil : excessif (narcolepsie) ou insuffisant (insomnie); qualitativement altéré dans son efficacité ou sa structure (stades); éveils conscients ou inconscients (microréveils); parasomnies (cauchemars, terreurs nocturnes, somnambulisme, bruxisme).

Il existe des normes bien précises pour tous ces événements. L'interprétation de l'examen doit tenir compte de l'âge de l'enfant, de ses antécédents et de son histoire médicale.

■ Les indications des études du sommeil sont : des comorbidités à risque d'obstacle complexe pluriétagé; une discordance entre signes fonctionnels et examen physique (absence de signes de SAHOS et hypertrophie amygdalienne ou le contraire); une indication de traitement chirurgical mais un risque opératoire élevé (troubles de l'hémostase, cardiopathie) [2].

Bilan orthopédique dentofacial

Ce bilan (figure 13.4) est quasi systématique. En effet, la respiration buccale exclusive avec défaut d'appui lingual sur le palais et sur la mandibule entrave la croissance dentofaciale avec :

- endognatie maxillaire (faciès « adénoïdien » étroit et allongé, étroitesse bucco-nasale avec palais étroit et ogival, encombrement dentaire, troubles de l'articulé dentaire) ;
- ou rétrognathisme ou hyperdivergence (angle de la mandibule trop ouvert) mandibulaires (troubles de l'articulé dentaire, base de langue rétruse) [3].

Autres examens

D'autres examens sont prescrits au cas par cas en fonction du terrain, des symptômes, des résultats de l'examen physique et des premiers examens complémentaires : endoscopie des voies aériennes sous anesthésie générale ; imagerie des voies aériennes (tomodensitométrie [TDM], imagerie par résonance magnétique [IRM]) ; enquête étiologique ; bilan cardiovasculaire ; bilan d'obésité, etc.

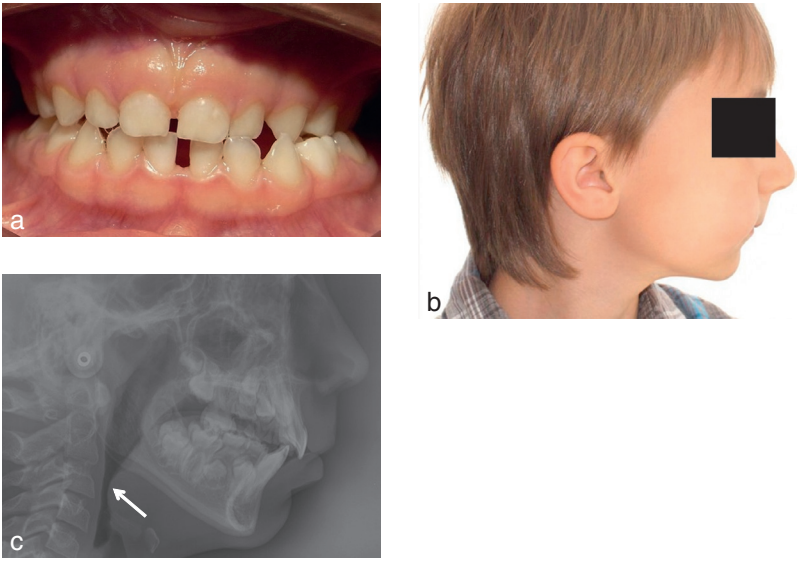

Figure 13.4. Bilan orthopédique dentofacial.
a. Inversion unilatérale des relations dentaires, sur une vue intrabuccale de face. Noter les espaces entre les dents inférieures alors que les dents supérieures sont serrées ; prévisible manque de place pour les dents définitives, dont le diamètre est supérieur aux dents temporaires. b. Décalage dentaire de classe II par rétromandibulie chez un enfant de 5 ans ; noter le profil creusé et le recul mentonnier. c. Téléradiographie de profil. Lumière pharyngée réduite derrière la base de langue (flèche).

Traitement

Amygdalectomie – adénoïdectomie

Il s'agit du traitement le plus courant du SAHOS de l'enfant. Les symptômes sont le plus souvent très améliorés, mais une guérison complète polysomnographique n'est obtenue que dans 60 % des cas seulement.

Végétations adénoïdes

- Leur hypertrophie est diagnostiquée par fibroscopie.
- La radiographie du cavum de profil n'est plus indiquée.
- L'hypertrophie isolée des végétations peut être impliquée dans des SAHOS sévères du nourrisson avec stagnation pondérale.
- Une luette bifide contre-indique l'adénoïdectomie (risque d'insuffisance vélaire).

Amygdalectomie

- Une amygdalectomie est réalisable en ambulatoire en dehors de comorbidités.
- Les douleurs postopératoires sont moindres depuis le développement de techniques d'amygdalectomie partielle.
- Des hémorragies sont possibles dans les 15 jours suivant l'intervention.

Autres interventions chirurgicales

- Désobstruction nasale : il s'agit d'une chirurgie des cornets inférieurs (turbinoplastie, turbinectomie) ou d'un redressement de la cloison nasale (septoplastie).
- Dans les obstacles complexes sur comorbidités, de nombreuses interventions sont possibles : désobstruction nasale, réduction basilinguale, labio-glossopexie, etc. Dans les cas sévères résistant à toute autre thérapeutique, la trachéotomie est parfois nécessaire.

Traitement d'orthopédie dentofaciale et rééducation motrice bucco-linguo-faciale

- Les traitements d'orthopédie dentofaciale (ODF) les plus utilisés sont :
  - la disjonction maxillaire rapide (entre 4 et 12 ans; elle permet d'élargir le palais et les fosses nasales en quelques semaines) (figure 13.5) [4];
  - et les activateurs mandibulaires (appareils fonctionnels d'avancée mandibulaire) (figure 13.5) [5].
- Chirurgie ORL et traitement ODF sont complémentaires et ne se substituent pas l'un à l'autre.
- Une kinésithérapie avec éducation au mouchage, à la respiration nasale, au positionnement lingual et à la fermeture buccale est souvent nécessaire [6].

Figure 13.5. Principaux traitements orthopédiques dento-faciaux du SAOS de l'enfant. a. Activation intrabuccale d'un disjoncteur scellé sur molaires chez un enfant de 10 ans. b. Vue intrabuccale d'une orthèse d'avancée mandibulaire chez l'enfant (dans ce cas : bielle de Herbst™).

Pression positive continue et ventilation non invasive (figure 13.6)

- Ce traitement a radicalement modifié la prise en charge des SAHOS sévères sur obstacles complexes en contexte de comorbidité, évitant fréquemment le recours à la trachéotomie.
- Il consiste à maintenir, à l'aide d'un masque ou d'une canule narinaire (enfant d'âge scolaire), une pression constante (pression positive continue, PPC) ou majorée à l'inspiration (ventilation non invasive, VNI) dans les VAS. La PPC suffit pour la quasi-totalité des obstacles des VAS, la VNI étant réservée aux pathologies restrictives associées (maladie neuromusculaire, obésité morbide) avec hypoventilation alvéolaire et hypercapnie.
- PPC ou VNI sont utilisables à tout âge, durant la nuit et, chez le nourrisson, durant la sieste. Elles doivent être instituées et surveillées par une équipe spécialisée [7].
- Afin de réduire au maximum le travail respiratoire, la PPC est réglée au niveau maximal toléré par l'enfant [8].



Figure 13.6. Matériel de ventilation non invasive (VNI).
a. Machines de pression positive continue. b. Masque nasal. c. Masque nasobuccal. d. Canule nasale. e. Lésion cutanée provoquée par un masque de PPC. f. Rétromaxillie et aplatissement facial provoqués par un masque de pression positive continue.

■ Des appareils petits et peu onéreux sont disponibles pour le domicile. Ces appareils n'ont en général pas de batterie. Les alarmes sont le plus souvent inutiles. L'interface (masque, canule) est adaptée à l'âge de l'enfant, à sa morphologie faciale, à sa respiration buccale ou nasale, à son confort. L'éducation des parents et de l'enfant se fait en quelques jours. L'adaptation à la PPC se fait en général en 2 à 10 jours. La surveillance à domicile est réalisée par un prestataire à domicile dont le technicien doit être formé à la pédiatrie.

■ Les complications sont rares et peu sévères : désadaptation ou malposition du circuit, dysfonctionnement du ventilateur, interface défectueuse, lésions cutanées et déformations faciales avec rétromaxillie liées à la pression du masque [9].

Références

[1] Lumeng JC, Chervin RD. Epidemiology of pediatric obstructive sleep apnea. Proc Am Thorac Soc 2008 ; 5 : 242–52.

[2] Recommandations de pratique clinique de la Société française d'ORL et de chirurgie cervico-faciale sur l'amygdalectomie de l'enfant. www.sforl.org.

[3] Flores-Mir C, Korayem M, Heo G, et al. Craniofacial morphological characteristics in children with obstructive sleep apnea syndrome : a systematic review and meta-analysis. J Am Dent Assoc 2013 ; 144(3) : 269–77.

[4] Villa MP, Rizzoli A, Rabasco J, et al. Rapid maxillary expansion outcomes in treatment of obstructive sleep apnea in children. Sleep Med 2015 ; 16(6) : 709–16.

[5] Villa MP, Castaldo R, Miano S, et al. Adenotonsillectomy and orthodontic therapy in pediatric obstructive sleep apnea. Sleep Breath 2014 ; 18(3) : 533–9.

[6] Guilleminault C, Huang YS, Monteyrol PJ, et al. Critical role of myofascial reeducation in pediatric sleep-disordered breathing. Sleep Med 2013 ; 14(6) : 518–25.

[7] Amaddeo A, Caldarelli V, Fernandez-Bolanos M, et al. Polygraphic respiratory events during sleep in children treated with home continuous positive airway pressure : description and clinical consequences. Sleep Med 2015 ; 16 : 107–12.

[8] Khirani S, Ramirez A, Aloui S, et al. CPAP titration in infants with severe airway obstruction. Crit Care 2013 ; 17 : R167.

[9] Fauroux B, Lavis JF, Nicot F, et al. Facial side effects during noninvasive positive pressure ventilation in children. Intensive Care Med 2005 ; 31 : 965–9.

CHAPITRE

14

Laryngite aiguë

Lylou Casteil, Michel Mondain

PLAN DU CHAPITRE

- Définitions
- Tableaux cliniques
  - Dyspnée laryngée
  - Laryngite aiguë sous-glottique
  - Épiglottite
  - Laryngite spasmodique/striduleuse
  - Laryngite diphtérique (croup)
  - Autres laryngites spécifiques

© 2017, Elsevier Masson SAS. Tous droits réservés

Points clés

- La laryngite aiguë est la première cause de dyspnée de l'enfant.
- Il existe différents tableaux cliniques spécifiques de l'étiologie.
- Le diagnostic est clinique.
- Il convient de rechercher des signes de gravité de la dyspnée laryngée.
- Le traitement dépend de la sévérité et de l'étiologie.

Définitions

■ La laryngite aiguë est une pathologie inflammatoire du larynx souvent d'origine infectieuse.
■ C'est la principale cause de dyspnée obstructive haute chez l'enfant.
■ La sous-glotte est la zone la plus étroite du tractus respiratoire.
■ Une dyspnée apparaît en cas d'amputation supérieure aux deux tiers du calibre des voies aériennes au repos.
■ La laryngite aiguë regroupe essentiellement la laryngite sous-glottique, la laryngite striduleuse, l'épiglottite et le croup. Ces affections sont de diagnostic clinique, potentiellement graves.

Tableaux cliniques

Dyspnée laryngée

■ C'est une bradypnée inspiratoire, avec tirage et stridor ou cornage.
■ Gravité : dyspnée > 1 h, âge < 12 mois.
■ Il convient de rechercher des signes d'hypoxie, d'hypercapnie, et d'épuisement : tachycardie, hypertension et sueurs. En cas de trouble de la conscience, il existe un risque d'arrêt cardiaque imminent.

Laryngite aiguë sous-glottique (figure 14.1)

■ *Épidémiologie.* Elle touche principalement les garçons d'âge préscolaire entre 1 et 3 ans. C'est la plus fréquente des laryngites aiguës de l'enfant, avec un pic de fréquence en automne-hiver.
■ *Étiologie.* Elle est d'origine virale – *Parainfluenzae* types I, II et III, *Influenzae*, *Paramyxovirus*, Adénovirus.
■ *Mode d'apparition.* Au décours d'une rhinopharyngite ou d'un épisode grippal ; le début est progressif et nocturne.
■ *Symptômes.* On retrouve : dyspnée laryngée, cornage, toux rauque, voix enrouée ; état général conservé avec fièvre modérée à 38,5 °C ; muqueuse de gorge inflammatoire avec adénopathies cervicales ; pas de dysphagie. La nasofibroscopie n'est pas indispensable au diagnostic.

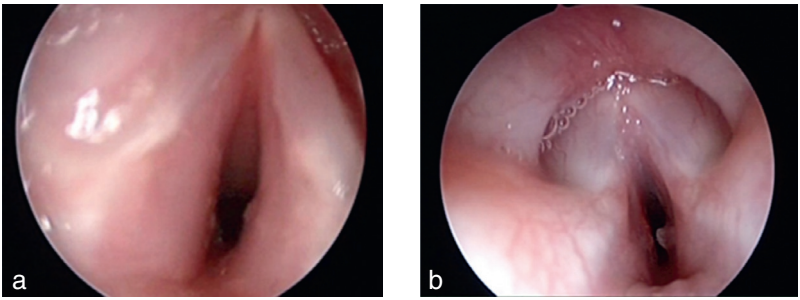

Figure 14.1. a, b. Laryngite sous-glottique en vue endoscopique.
Noter sur ces deux photos le rétrécissement inflammatoire de la filière respiratoire sous le plan des cordes vocales. a : endoscope très proche des cordes vocales, ce qui permet de bien visualiser l'œdème sous-glottique. b : endoscope un peu plus éloigné du plan glottique, ce qui permet de bien voir les cordes vocales de couleur blanche.

■ *Diagnostic différentiel.* Exceptionnel avant 6 mois, un tableau de laryngite sous-glottique chez un enfant de moins de 6 mois impose une exploration endoscopique à la recherche d'un obstacle sous-glottique ou trachéal, un angiome sous-glottique notamment.

■ *Évolution.* La symptomatologie s'amende en 3 à 5 jours avec un effet rapidement favorable de la corticothérapie. Une détresse respiratoire grave est possible, mais rare (5 % des cas). En cas de laryngites sous-glottiques récidivantes, il faut rechercher une anomalie anatomique sous-jacente par laryngoscopie directe (malformation laryngotrachéale ou lésion laryngotrachéale sténosante), et éliminer les facteurs favorisants (tabagisme passif, allergie, reflux gastro-œsophagien, œdème angioneurotique).

■ *Traitement* (tableau 14.1 et figure 14.2) :

- traitement symptomatique en ambulatoire en cas d'absence de signe de gravité :
  - air humidifié ;
  - corticoïdes per os (Célèstène® : 10–20 gouttes/kg/j ou Solupred® : 1–2 mg/kg/j) ou en nébulisation (budésonide : suspension pour inhalation 0,5 mg/2 ml – 1 ampoule en 15 minutes pendant 3 jours) ;
  - adrénaline 5 mg en aérosol (ampoules de 5 ml) de 15 minutes, en attendant le pic d'efficacité des corticoïdes atteint en 6 heures.
- transfert en réanimation en cas de gravité ou d'inefficacité du traitement symptomatique ; en réanimation, outre la ventilation spontanée, il pourra être proposé une ventilation non invasive (VNI), une ventilation avec de l'hélium, ou une intubation.

Tableau 14.1. Score de Westley permettant d'apprécier la gravité d'une laryngite.

	0	1	2	3	4	5
Conscience	Normale					Désorientation
Cyanose	0				Au cri	Au repos
Tirage	0	Modéré	Moyen	Sévère		
Stridor	0	À l'agitation	Au repos			
Murmure vésiculaire	Normal	Diminué	Aboli			

Score ≤ 2 : laryngite légère.
Score de 3 à 5 : laryngite modérée.
Score de 6 à 11 : laryngite sévère.
Score ≥ 12 : détresse respiratoire imminente.

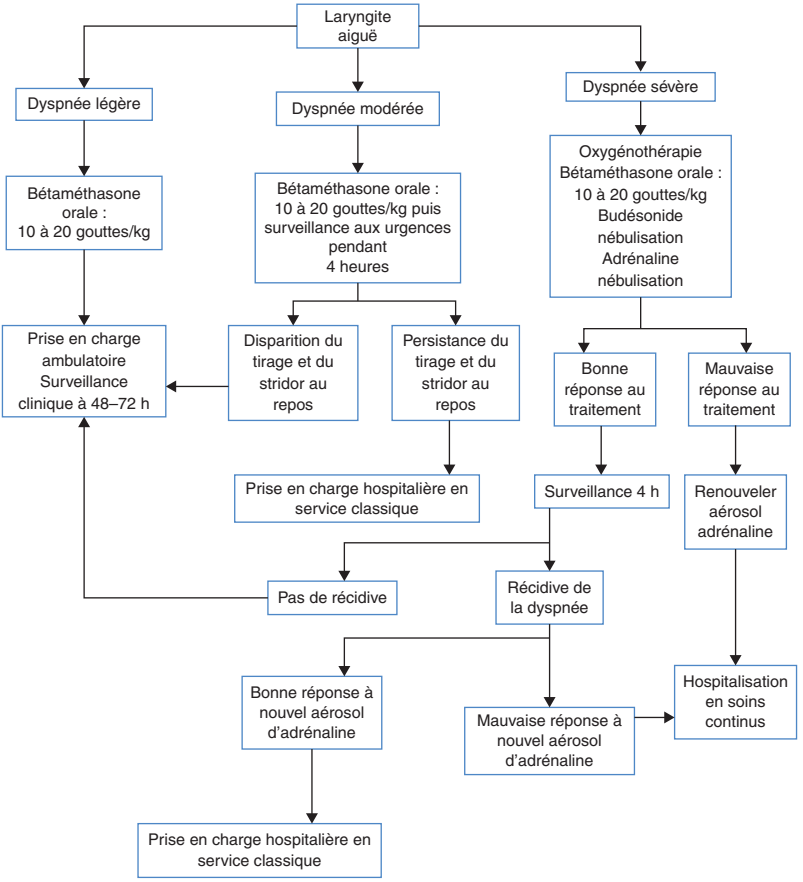

Figure 14.2. Prise en charge des laryngites aiguës sous-glottiques aux urgences des enfants de moins de 6 ans.

Épiglottite

■ *Épidémiologie.* C'est une inflammation de la margelle laryngée prédominant sur l'épiglotte. Elle est moins fréquente que la laryngite sous-glottique depuis la vaccination. Elle survient en saison hivernale, et atteint des enfants dont l'âge moyen est de 3 ans.

■ *Étiologie.* Bactérienne – *Haemophilus influenzae* b.

■ *Mode d'apparition.* Prodromes avec dysphagie, hypersialorrhée, fièvre supérieure à 39 °C. La dyspnée laryngée est d'installation rapide, majeure, avec voix étouffée ou éteinte.

■ *Symptômes.* On retrouve un enfant assis, refusant de s'allonger, tête en avant, bouche ouverte, langue sortie, avec bavage ; pas de toux ; dyspnée majeure avec syndrome infectieux marqué.

■ *Évolution.* Le tableau peut être grave avec risque d'asphyxie. Il est déconseillé d'examiner le pharynx à l'aide d'un abaisse-langue, ni d'allonger l'enfant.

■ *Traitement* (figure 14.3). Il faut réaliser un transfert en urgence dans un centre spécialisé, une intubation en cas de signes de gravité, et administrer une antibiothérapie par céphalosporines de troisième génération IV pendant 10 à 15 jours à 100 mg/kg/j. Une surveillance nasofibroscopique de la régression de l'œdème laryngé avant extubation est nécessaire (environ 48 à 72 heures).

Laryngite spasmodique/striduleuse

■ *Épidémiologie.* C'est la plus bénigne des laryngites aiguës. Elle concerne les enfants de 3 à 6 ans.

■ *Mode d'apparition.* Contexte de rhinopharyngite, spasme laryngé bref nocturne sans rétrécissement de la sous-glotte.

Figure 14.3. Vue endoscopique d'une épiglottite.
On observe un volumineux abcès sur la face linguale de l'épiglotte.

■ *Symptômes.* Le début est nocturne, brutal, avec quintes de toux puis dyspnée laryngée avec tirage et stridor.
■ *Diagnostic différentiel.* Inhalation de corps étranger.
■ *Évolution.* La résolution des symptômes est rapide (durée inférieure à une heure), avec des récidives possibles.
■ *Traitement.* Il est symptomatique :
- air humidifié ;
- sédatif léger ;
- traitement de la rhinopharyngite associé.

Laryngite diphtérique (croup)

■ *Épidémiologie.* Cette forme de laryngite est exceptionnelle depuis la vaccination obligatoire.
■ *Mode d'apparition.* Dyspnée laryngée progressive, quintes de toux, précédées par une phase dysphonique (voix éteinte), puis installation d'une dyspnée laryngée majeure.
■ *Symptômes.* On retrouve : la présence de fausses membranes pharyngées et laryngées ; un sujet pâle avec aspect toxique ; une toux rauque et une voix étouffée. Le prélèvement pharyngé permet d'identifier le bacille de Klebs-Loeffler.
■ *Traitement.* Il est administré en urgence, avec une sérothérapie spécifique, une antibiothérapie par pénicilline G et une vaccination au décours de l'épisode.

Autres laryngites spécifiques

Une laryngite peut accompagner la rougeole, la fièvre typhoïde, la coqueluche, ou l'herpès.

CHAPITRE

15

Laryngomalacie

Sonia Ayari-Khalfallah, Claire Perrot, Vincent Pitiot

PLAN DU CHAPITRE

- Définition et épidémiologie
- Physiopathologie
- Tableaux cliniques
- Comorbidités
- Prise en charge
  - Bilan
  - Traitement

ORL de l'enfant
© 2017, Elsevier Masson SAS. Tous droits réservés

Points clés

- La laryngomalacie se définit par un collapsus inspiratoire des structures supraglottiques.
- L'évolution est généralement spontanément favorable en 12 à 24 mois.
- Le diagnostic repose sur l'examen clinique et la fibroscopie laryngée.
- Il est nécessaire de rechercher les signes de gravité de l'obstruction respiratoire pouvant nécessiter un traitement chirurgical.

Définition et épidémiologie

■ Une laryngomalacie correspond à un collapsus de l'étage supraglottique du larynx à l'inspiration.
■ Elle est responsable d'un bruit respiratoire appelé stridor [1].
■ C'est la cause la plus fréquente du stridor, affectant 45 à 75 % des nourrissons.
■ La laryngomalacie a une évolution le plus souvent spontanément favorable, avec disparition des symptômes au bout de 12 à 24 mois. Néanmoins, certaines formes peuvent nécessiter une prise en charge spécifique.

Physiopathologie

La physiopathologie de la laryngomalacie est inconnue. Cependant, il existe un ensemble de facteurs favorisants :
■ morphologie supraglottique plus étroite chez le nourrisson ;
■ défaut du contrôle du tonus des structures supraglottiques et des réflexes laryngés ;
■ œdème muqueux laryngé lié au reflux pharyngolaryngé ou au traumatisme des muqueuses lors de l'inspiration ;
■ augmentation du débit aérien.

Tableaux cliniques

■ On retrouve :
- un stridor inspiratoire, de tonalité aiguë, musical, vibrant, multiphasique ;
- qui est constaté assez rapidement après la naissance ou dans les premiers jours de vie ;
- avec une aggravation au cours de l'alimentation, des pleurs et de l'agitation ;
- et une majoration au cours des quatre premiers mois puis une atténuation progressive avant une disparition vers 12 à 24 mois [1].

■ La laryngomalacie peut s'accompagner de difficultés alimentaires avec une lenteur à la prise des biberons, pouvant entraîner une mauvaise croissance pondérale.
■ En cas d'obstruction importante, le stridor est associé à une dyspnée laryngée dont il faudra rechercher les signes de gravité (voir chapitres 10 et 14).

Comorbidités [2–4]

Il convient de rechercher les facteurs de comorbidité qui influencent la gravité des symptômes et l'évolution de la laryngomalacie :

- un reflux gastro-œsophagien ;
- des anomalies neurologiques – retrouvées dans 20 à 45 % des cas, avec une évolution plus péjorative malgré les traitements médicaux et chirurgicaux ;
- des lésions associées des voies aériennes – 12 et 45 % des cas. Le meilleur outil diagnostique de ces lésions associées reste l'endoscopie des voies aériennes ;
- des malformations cardiaques – retrouvées dans 10 % des cas ;
- un syndrome génétique : trisomie 21, syndrome CHARGE, séquence Pierre Robin, microdélétion 22Q11.

Prise en charge

Bilan

- Un diagnostic positif est suspecté sur l'histoire clinique.
- Il est confirmé par la fibroscopie (figure 15.1) du pharyngolarynx objectivant le collapsus supraglottique lors de l'inspiration pouvant concerner les aryténoïdes, l'épiglotte ou l'ensemble de la margelle.
- La fibroscopie permettra d'éliminer un diagnostic différentiel ou d'éventuelles lésions associées.
- En cas de signe de gravité, il convient d'évaluer la tolérance par un enregistrement cardiorespiratoire et une gazométrie ou une polysomnographie.
- Un bilan des comorbidités (voir ci-dessus) et des malformations associées est également nécessaire.

Traitement

Une information doit être délivrée aux parents concernant l'évolution et les signes de gravité à surveiller.

Figure 15.1. Aspect fibroscopique de la laryngomalacie.

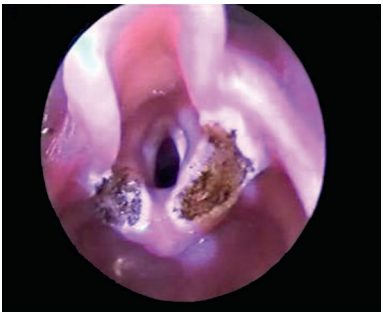

Figure 15.2. Aspect de la supraglottoplastie au laser Thulium.

Figure 15.3. Ventilation non invasive avec masque nasal.

Le traitement peut :

- consister en l'administration d'inhibiteurs de la pompe à protons – généralement donnés systématiquement ;
- être chirurgical (figure 15.2) en cas de signe de mauvaise tolérance. Le geste est réalisé par voie endoscopique et consiste à réséquer ou à élargir les tissus qui s'affaissent.

En cas d'échec ou de lésions complexes associées, on pratique une ventilation non invasive (figure 15.3) ou une trachéotomie [1, 5].

Références

[1] Ayari S, Aubertin G, Girschig H, et al. Laryngomalacie. In : Denoyelle F, Couloigner V, Froehlich P, Nicollas R, editors. Le larynx de l'enfant. L'Européenne d'Éditions ; 2011. p. 313–40.

[2] Landry AM, Thompson DM. Laryngomalacia : disease presentation, spectrum, and management. Int J Ped 2012 ; 27 : 1234–9.

[3] Thompson DM. Laryngomalacia : factors that influence disease severity and outcomes of management. Curr Opin Otolaryngol Head Neck Surg 2010 ; 18(6) : 564–7.
[4] Yuen HW, Tan HKK, Balakrishnan A. Synchronous airway lesions and associated anomalies in children with laryngomalacia evaluated with rigid endoscopy. Int J Pediatr Otorhinolaryngol 2006 ; 70 : 1779–84.
[5] Essouri S, Nicot F, Clément A, et al. Noninvasive positive pressure ventilation in infants with upper airway obstruction : comparison of continuous and bilevel positive pressure. Intensive Care Med 2005 ; 31(4) : 574–80.

CHAPITRE

16

Malformations et sténoses laryngées

Nicolas Leboulanger

PLAN DU CHAPITRE

- Définitions et rappels anatomiques
- Sténoses laryngées
  - Sténoses congénitales
  - Sténoses acquises
- Kystes laryngés
- Diastèmes laryngés
- Autres malformations
- Trachéotomie

ORL de l'enfant
© 2017, Elsevier Masson SAS. Tous droits réservés

Points clés

- La symptomatologie des malformations laryngées dépend de leur nature et du degré d'obstruction.
- Le diagnostic est fait par la fibroscopie souple en consultation, puis par l'endoscopie complète au bloc opératoire sous anesthésie générale, quel que soit l'âge du patient.
- Une symptomatologie pour obstruction est en général présente au-delà de 50 % de sténose.
- Le traitement est chirurgical dans les formes symptomatiques.

Définitions et rappels anatomiques

■ Le larynx est le carrefour aérodigestif. Son atteinte peut entraîner une symptomatologie respiratoire (bruit respiratoire, stridor, toux rauque, tirage), de la déglutition (fausses routes, encombrement), et phonatoire (dysphonie, cri faible, aphonie).

■ La région du larynx située au-dessus des cordes vocales est la sus-glotte ; celle du niveau des cordes vocales, la glotte ; et celle entre les cordes et la trachée, la sous-glotte, physiologiquement la plus étroite.

Sténoses laryngées

Les sténoses laryngées peuvent être congénitales, acquises, ou mixtes. La symptomatologie est très variable en fonction de l'extension et peut s'étendre d'une discrète dysphonie (palmure glottique antérieure) à une détresse respiratoire majeure à la naissance (atrésie laryngée).

Sténoses congénitales

Palmures et diaphragmes

■ Localisation : elle est fibreuse, glottique antérieure, éventuellement étendue en sous-glottique pour les palmures (figure 16.1) ; elle est circulaire et sous-glottique pour les diaphragmes.

■ Symptomatologie : elle est variable, pouvant être très discrète.

■ L'association avec une microdélétion du chromosome 22 (del22q11.2) est fréquente et doit être recherchée. Une échographie cardiaque doit être demandée systématiquement avec l'endoscopie et plus généralement toute anesthésie générale.

■ Les palmures se traitent habituellement par voie endoscopique mais présentent un risque de récidive important.

Sténoses fibrocartilagineuses

■ Localisation : les sténoses fibrocartilagineuses sont sous-glottiques essentiellement, plus ou moins épaisses et étendues en circonférence et en hauteur (figure 16.2).

■ Symptomatologie : elle est proportionnelle à la sévérité de l'atteinte, de la gêne respiratoire néonatale aux pseudolaryngites à répétition de la petite enfance (notamment à moins de 6 mois).

■ Traitement : une chirurgie endoscopique ou à ciel ouvert peut être pratiquée. Une trachéotomie peut être nécessaire (de quelques mois à quelques années en fonction de la sévérité et des pathologies associées).

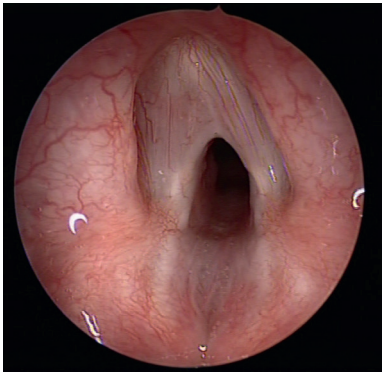

Figure 16.1. Palmure antérieure intéressant la moitié antérieure des cordes vocales qui sont fusionnées ; glotte phonatoire (postérieure) respectée.
Nourrisson de 2 mois, larynx en vue endoscopique.

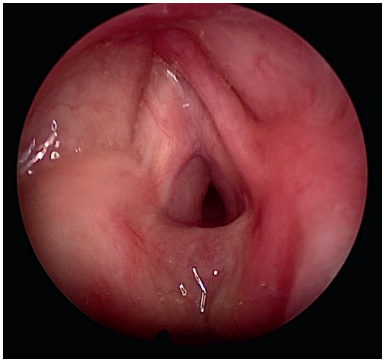

Figure 16.2. Sténose glotto-sous-glottique antérieure congénitale.
Enfant de 5 ans, vue endoscopique.

Sténoses acquises

- Ces sténoses sont secondaires à une intubation précoce et/ou prolongée et sont plus fréquentes chez les anciens prématurés.
- Localisation : elles sont situées dans le larynx et les deux tiers supérieurs de la trachée (figure 16.3).
- Symptomatologie : on retrouve des difficultés respiratoires ou alimentaires survenant dans un délai variable après l'extubation ; une dysphonie.
- Traitement : une chirurgie endoscopique ou à ciel ouvert peut être réalisée.

Kystes laryngés

- Localisation : elle est sus-glottique (vallécule, bande ventriculaire) ou sous-glottique (figure 16.4). Cette dernière localisation s'observe habituellement chez d'anciens prématurés intubés.
- Symptomatologie : les symptômes simulent volontiers un asthme du nourrisson résistant aux traitements.
- Traitement : il est endoscopique, avec une marsupialisation (large ouverture) voire une exérèse complète. Les récidives sont peu fréquentes.

Diastèmes laryngés

- Le diastème laryngé est une fente laryngée postérieure avec mise en communication pathologique des axes digestif et respiratoire.
- Localisation : de l'échancrure intercordale (atteinte laryngée seule) (figure 16.5) à la carène (extension intrathoracique maximale réalisant un conduit unique œsophage–trachée).

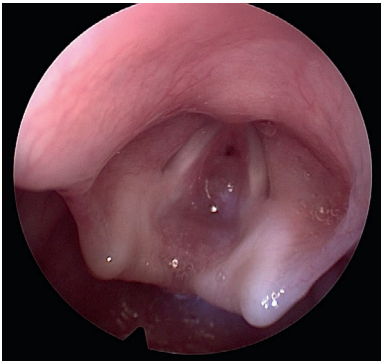

Figure 16.3. Sténose glotto-sous-glottique acquise, inflammatoire, avec granulome postérieur obstruant la quasi-totalité de la lumière.
Enfant de 6 mois, larynx en vue endoscopique.

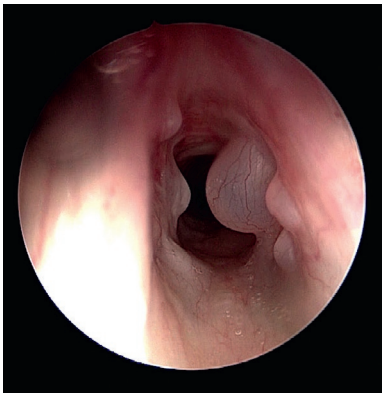

Figure 16.4. Kystes sous-glottiques bilatéraux prédominant à droite.
Enfant de 4 mois, larynx en vue endoscopique.

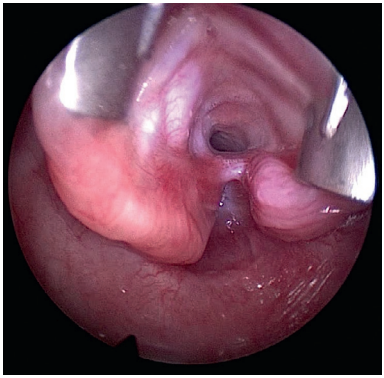

Figure 16.5. Diastème laryngé de type 2 (écarteur laryngé en place).
Nouveau-né d'une semaine ; vue endoscopique.

- Le traitement consiste en la fermeture du diastème, par voie endoscopique dans les formes limitées, et par voie externe dans les formes étendues, ces dernières représentant des urgences chirurgicales.
- Le pronostic est proportionnel à l'extension de la malformation et aux pathologies associées (association syndromique très fréquente). Les formes complètes sont souvent létales.

Autres malformations

D'autres malformations du larynx que celles évoquées ci-dessus sont rares, et révélées par des difficultés respiratoires ou alimentaires ou bien par une dysphonie. Elles sont mises en évidence par l'examen endoscopique. Il s'agit d'anomalies cordales, d'épiglotte bifide, de laryngocèle congénital, etc.

Trachéotomie

Une trachéotomie transitoire peut être nécessaire au traitement d'une sténose laryngée, congénitale ou acquise. Elle a toujours vocation à être *transitoire* chez l'enfant (de quelques semaines à quelques années) et peut être réalisée à partir d'un poids de 3 kg environ (figure 16.6). La plupart des enfants trachéotomisés sont des nourrissons.

À savoir

- La trachéotomie n'empêche pas une alimentation orale.
- Elle n'empêche pas la phonation (sauf canule à ballonnet), mais peut la rendre moins efficace.
- Elle rend plus vulnérable aux viroses hivernales (vaccinations/prévention du virus respiratoire syncytial [VRS] chez les tout petits).
- Elle génère directement une morbidité assez fréquente et une mortalité très rare, surtout chez le nourrisson : sténoses laryngotrachéales, obstructions de canule, décanulations accidentelles, etc.
- Un retour à domicile est possible si les deux parents sont formés à sa gestion (aspirations, changement de canule, gestion des situations d'urgence).
- Régulièrement à des fins de surveillance et en cas de symptomatologie inhabituelle, un avis ORL spécialisé est indispensable.

Figure 16.6. Trachéotomie pour sténose laryngée mixte congénitale et acquise chez une patiente de 5 ans.

Pour en savoir plus

Blanchard M, Leboulanger N, Thierry B, et al. Management specificities of congenital laryngeal stenosis : external and endoscopic approaches. Laryngoscope 2014 ; 124(4) : 1013–8.

Deutsch ES. Tracheostomy : pediatric considerations. Respir Care 2010 ; 55(8) : 1082–90.

Garabédian EN, Bobin S, Monteil JP, et al. ORL de l'enfant. In : 2e éd. Paris : Médecine-Sciences Flammarion ; 2006.

Leboulanger N, Garabédian EN. Laryngo-tracheo-oesophageal clefts. Orphanet J Rare Dis 2011 ; 6 : 81.

Maresh A, Preciado DA, O'Connell AP, et al. A comparative analysis of open surgery vs endoscopic balloon dilation for pediatric subglottic stenosis. JAMA Otolaryngol Head Neck Surg 2014 ; 140(10) : 901–5.

Schroeder Jr JW, Holinger LD. Congenital laryngeal stenosis. Otolaryngol Clin North Am 2008 ; 41(5) : 865–75.

White DR, Bravo M, Vijayasekaran S, et al. Laryngotracheoplasty as an alternative to tracheotomy in infants younger than 6 months. Arch Otolaryngol Head Neck Surg 2009 ; 135(5) : 445–7.

Yamamoto K, Monnier P, Holtz F, et al. Laryngotracheal reconstruction for pediatric glotto-subglottic stenosis. Int J Pediatr Otorhinolaryngol 2014 ; 78(9) : 1476–9.

CHAPITRE

17

Paralysies laryngées

Jean-Paul Marie, Nicolas Bon Mardion

PLAN DU CHAPITRE

- Introduction
- Présentation clinique
- Diagnostic
- Étiologies
- Quels examens complémentaires ?
- Traitement
  - Paralysies unilatérales
  - Paralysies bilatérales en fermeture
  - Paralysies bilatérales en ouverture
- Dyskinésie laryngée
- Myopathie et myasthénie
- Conclusion

ORL de l'enfant
© 2017, Elsevier Masson SAS. Tous droits réservés

Points clés

- La paralysie laryngée peut être congénitale ou acquise.
- Le diagnostic repose sur la fibroscopie laryngée.
- Le diagnostic étiologique doit explorer l'ensemble du trajet du nerf récurrent.
- En fonction de la position de la corde vocale, il faudra rechercher une dyspnée en cas d'adduction, ou une dysphonie et des fausses routes en cas d'abduction.
- La prise en charge dépendra de la tolérance, de l'étiologie et du pronostic.

Introduction

■ Il existe plusieurs troubles de mobilité laryngée : des paralysies (de cause centrale ou périphérique), des dyskinésies laryngées, des désordres neuromusculaires et des ankyloses arycricoïdiennes.

■ Les signes d'alerte sont un stridor et des troubles de la voix.

Présentation clinique

■ Chez le petit enfant, le plus souvent, le plus souvent on retrouve un stridor (dans les paralysies uni- ou bilatérales). C'est un bruit inspiratoire, éventuellement accompagné d'un tirage intercostal et/ou sus-claviculaire, qui est un signe de gravité.

■ Une dysphonie est souvent présente, et doit d'emblée attirer l'attention.

■ Le diagnostic différentiel est la laryngomalacie (cri clair, stridor bien toléré) (voir chapitre 15).

Diagnostic

L'*interrogatoire* doit faire préciser :

■ l'ancienneté des symptômes ;

■ les circonstances de leur apparition (dès la naissance, au décours d'un geste chirurgical, comme la ligature d'un canal artériel) ;

■ d'éventuels troubles de la déglutition.

À l'*examen*, il s'agit de rechercher :

■ une paralysie du voile ou un signe du rideau (nerf glossopharyngien [IX] et/ou du nerf vague [X] homolatéral, signant une atteinte haut située) ; des paralysies d'autres paires crâniennes.

■ des signes d'hypotonie ou d'atteinte neurologique centrale.

L'*examen au fibroscope* (vidéo 17.1) :

■ est essentiel ; il s'effectue sur un enfant éveillé, le fibroscope étant introduit par la bouche ou le nez ;

- il permet : l'examen de la contraction vélaire, et du pharyngolarynx – morphologie et mobilité ;
- il confirme le trouble de la mobilité cordale et aryténoïdienne, la position de la corde vocale.

En seconde intention peuvent être réalisées :

- une endoscopie sous anesthésie générale (vidéo 17.2) (pour la palpation aryténoïdienne, l'examen sous-glottique) ;
- une échographie (particulièrement démonstrative dans les paralysies unilatérales) ;
- une électromyographie (EMG) laryngée (sous anesthésie générale en ventilation spontanée, en s'aidant de l'auscultation).

Étiologies

- Les formes bilatérales, les plus fréquentes, sont souvent congénitales.
- Les différentes causes sont déterminées par le trajet des nerfs laryngés :
  - noyau ambigu dans le plancher du 4e ventricule ;
  - racines du nerf vague qui traversent la base du crâne ;
  - nerf vague en arrière des vaisseaux cervicaux ;
  - nerf récurrent gauche qui naît sous la crosse de l'aorte (très menacé dans la chirurgie du canal artériel, maintenant réalisée par thoracoscopie chez les grands prématurés) ;
  - proximité avec la glande thyroïde avant l'entrée dans le larynx.
- Schématiquement, chez l'enfant, les causes les plus fréquentes de paralysie unilatérale sont iatrogènes, secondaires à la chirurgie du canal artériel (figure 17.1), à la chirurgie cardiaque, ou à d'autres chirurgies thoraciques. Elles sont donc localisées du côté gauche.
- Les paralysies bilatérales sont majoritairement dues à la malformation d'Arnold Chiari. Elles peuvent être dues à des lésions neurologiques centrales. Elles sont souvent idiopathiques.

Quels examens complémentaires ?

- Devant une paralysie laryngée *unilatérale* congénitale :
  - en l'absence de cause cardiaque ou de cause locale reconnue, on réalisera une IRM du crâne et de la charnière cranio-occipitale, et une imagerie thoracique ;
  - s'il s'agit d'une paralysie laryngée gauche, on réalisera aussi une échographie cardiaque.
- Devant une paralysie laryngée *bilatérale* congénitale (en fermeture, mais aussi en ouverture), on réalisera un examen neuropédiatrique, une IRM de la charnière cranio-occipitale, et une pH-métrie.

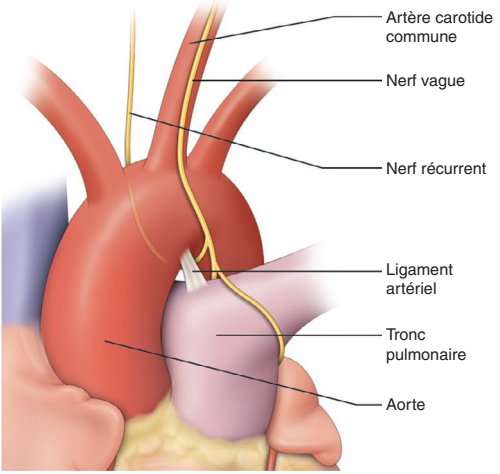

Figure 17.1. Blessure du nerf récurrent lors de la ligature du ligament artériel.

Traitement

- Le traitement doit tenir compte des possibilités de récupération spontanée (environ 50 %).
- Il est fonction du caractère uni- ou bilatéral et des signes.

Paralysies unilatérales

- Chez le nouveau-né, la dyspnée peut imposer de maintenir la liberté des voies aériennes.
- Les fausses routes seront d'autant plus préoccupantes qu'il existe une atteinte de la sensibilité supraglottique et un trouble de la motricité pharyngée (lésions hautes ou du tronc cérébral, ou dans les contextes neurologiques).

Les moyens de traitement sont les suivants :

- l'épaississement des biberons, ou la mise ne place d'une sonde d'alimentation entérale en attendant l'amélioration spontanée ;
- les mêmes techniques de médialisation cordale que celles utilisés chez l'adulte :
  - par voie endoscopique : matériel résorbable ou inerte ou bio-intégrable (graisse autologue), par laryngoscopie en suspension, sous anesthésie générale (figure 17.2) ;
  - par voie externe, transcartilagineuse (thyroplastie), sous anesthésie locale ou générale (masque laryngé).
- la réinnervation laryngée : elle permet le maintien d'une trophicité laryngée sans restitution de la mobilité cordale (pour le traitement des complications de la chirurgie cardiovasculaire ou de la ligature du canal artériel).

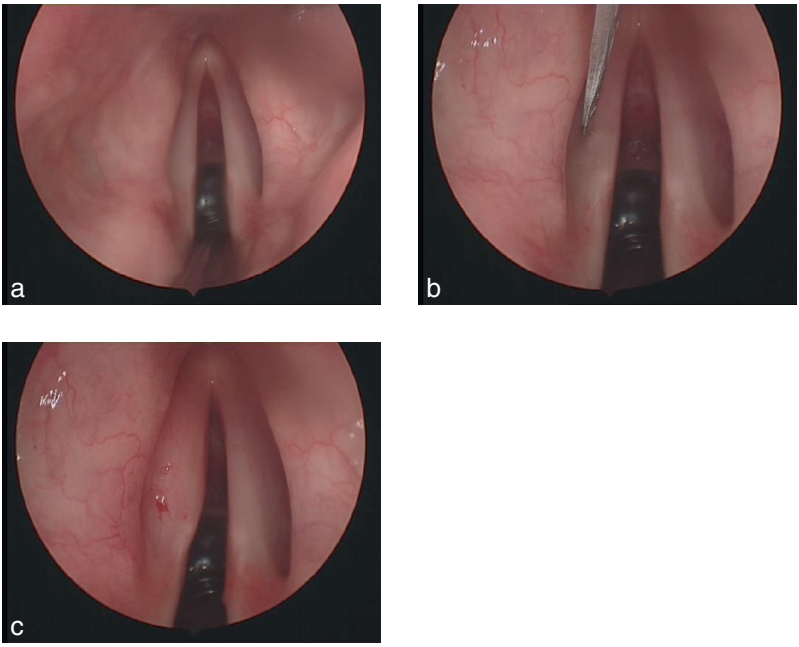

Figure 17.2. Médialisation endoscopique de la corde vocale gauche (injection de graisse autologue).
a : Atrophie de la corde vocale gauche, avant injection. b. Aiguille d'injection en place dans la corde vocale gauche. c. Débord médian de la partie moyenne de la corde vocale gauche correspondant à la graisse injectée. On note la surcorrection (bombement) en vue de compenser la résorption secondaire de la graisse.

Paralysies bilatérales en fermeture

- Chez un enfant déjà trachéotomisé, une période de 12 mois d'observation est requise.
- De nombreuses techniques ont été décrites, mais aucune n'a montré sa supériorité.
- Le but principal, mais aussi le défi, est de restituer une filière respiratoire correcte, sans dégrader la voix, ni créer ou aggraver des fausses routes préexistantes.

Les techniques utilisables sont les suivantes :

- abstention et surveillance, intubation d'attente (15 jours, en espérant la récupération spontanée), trachéotomie, ventilation en pression positive continue (*continuous positive airway pressure* [CPAP]) et ventilation non invasive (la mobilité passive des cordes vocales permet leur refoulement lors de la ventilation) ;
- traitements endoscopiques : cordotomie laser (incision de la corde vocale transversalement, en avant de l'apophyse vocale, au laser CO_2), aryténoïdectomie, latérofixation ;

- voies externes : aryténoïdopexie, élargissement cricoïdien postérieur (maintenant par voie endoscopique) ;
- réinnervation sélective des muscles inspirateurs avec un nerf de voisinage.

Paralysies bilatérales en ouverture

- Beaucoup moins fréquentes, les paralysies bilatérales en ouverture sont généralement associées à des lésions neurologiques sévères.
- Le problème principal est constitué par les fausses routes, à l'origine de pneumopathies à répétition.
- La réduction de l'hypersalivation, le traitement du reflux gastro-œsophagien et l'épaississement des biberons ne sont pas toujours efficaces et il faut alors protéger les voies aériennes.
- La trachéotomie avec mise en place d'une canule à ballonnet est la technique la plus simple.
- D'autres techniques complémentaires sont possibles : médialisation cordale bilatérale, épiglottoplastie, mise en place d'un tube endolaryngé obstructif, déroutation laryngée.

Dyskinésie laryngée

- C'est un mouvement inapproprié des cordes vocales avec une fermeture paradoxale inspiratoire.
- Elle survient parfois chez le nourrisson dans un contexte de reflux gastro-œsophagien. Elle peut mimer une paralysie laryngée bilatérale en fermeture.

Myopathie et myasthénie

- Chez l'enfant, myopathie et myasthénie peuvent aussi être révélées par des signes pharyngés ou laryngés.
- Il faut évoquer une maladie neuromusculaire en présence d'une paralysie laryngée bilatérale congénitale.

Conclusion

- Une paralysie laryngée doit être évoquée devant tout stridor et toute dysphonie chez l'enfant.
- Un examen fibroscopique nasolaryngé permet sa confirmation, et d'écarter quelques aspects trompeurs : dyskinésie laryngée, myasthénie ou myopathie, ankylose arycricoïdienne.

- Beaucoup de sujets atteints de paralysies congénitales récupèrent.
- Les paralysies unilatérales, fréquemment acquises, après chirurgie cardiovasculaire (et en particulier chirurgie du canal artériel) seront parfois traitées par médialisation cordale.

Vidéos

Les vidéos suivantes sont accessibles à l'adresse :
http://www.em-consulte/e-complement/474471

Vidéo 17.1. Paralysie laryngée gauche.
Examen fibroscopique laryngé. Corde vocale gauche concave, atrophique, signant la sévérité de la dénervation.

Vidéo 17.2. Paralysie laryngée gauche avec adduction paradoxale inspiratoire (expliquant la dyspnée).
Laryngoscopie en suspension en ventilation spontanée.

CHAPITRE

18

Dyspnée d'origine trachéale

Briac Thierry, Noël Garabédian

PLAN DU CHAPITRE

- Diagnostic
- Étiologies
- Traitement

© 2017, Elsevier Masson SAS. Tous droits réservés

Points clés

- Les signes d'appel de rétrécissement trachéal peuvent être une bradypnée inspiratoire pour la trachée cervicale ou expiratoire pour la trachée thoracique, avec tirage sous-jacent à l'obstacle et parfois bruits respiratoires et toux rauque, difficultés alimentaires et cassure pondérale.
- Le diagnostic repose sur l'endoscopie sous anesthésie générale souvent complétée par une TDM.
- Les principales étiologies sont : des compressions extrinsèques par des malformations vasculaires, des kystes ou des tumeurs ; des sténoses congénitales (hypoplasies trachéales ou trachéobronchiques) ou acquises, souvent post-intubation ; et des trachéomalacies.
- La prise en charge peut consister en une simple surveillance, une levée de compression extrinsèque par voie externe cervicale ou thoracique, l'élargissement d'une sténose par voie endoscopique ou externe selon l'étendue du rétrécissement et son caractère congénital ou acquis. En fonction de leur sévérité, les trachéomalacies peuvent nécessiter une kinésithérapie respiratoire et une antibiothérapie au long cours, une ventilation non invasive voire une trachéotomie.

Les dyspnées d'origine trachéale de l'enfant sont rares mais souvent sévères.

Diagnostic

■ Le diagnostic peut être posé face à une bradypnée inspiratoire pour la trachée cervicale, ou expiratoire pour la trachée thoracique, avec tirage sous-jacent à l'obstacle.

■ On peut aussi observer des bruits respiratoires et une toux rauque ainsi que des difficultés alimentaires liées à la dyspnée avec mauvaise prise de poids.

■ Le diagnostic peut également être établi par une endoscopie trachéobronchique sous anesthésie générale.

■ Une tomodensitométrie (ou un angioscanner) est souvent réalisée en complément.

Étiologies

Les principales étiologies sont les suivantes.

■ *Compression extrinsèque* : elle à l'origine d'une trachéomalacie persistant souvent après levée de la compression. Elle est habituellement d'origine vasculaire : tronc artériel brachiocéphalique compressif (figure 18.1), double arc aortique (figure 18.2), artère pulmonaire gauche aberrante (APGA) isolée ou associée à une sténose trachéale congénitale (voir ci-dessous). Elle est parfois liée à un kyste ou à une tumeur.

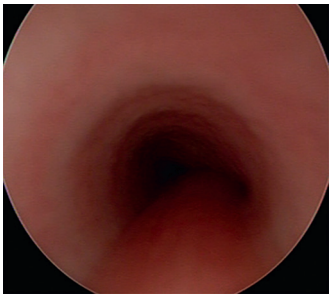

Figure 18.1. Compression extrinsèque par tronc artériel brachiocéphalique. Compression latérale droite en pince, au tiers moyen de la trachée, franchissable et compressible par l'endoscope.

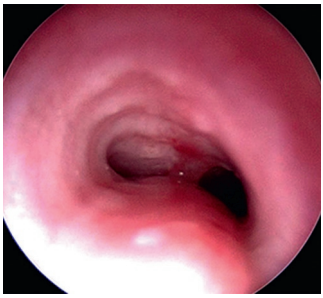

Figure 18.2. Compression extrinsèque par double arc aortique, dans la région sus-carénaire, prédominant à gauche.

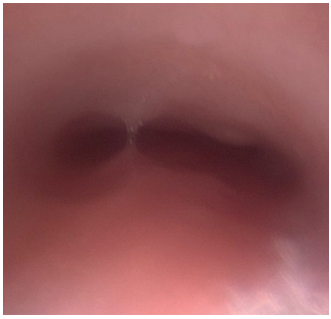

Figure 18.3. Trachéomalacie sévère avec aplatissement antéropostérieur de la trachée et collapsus à l'expiration.

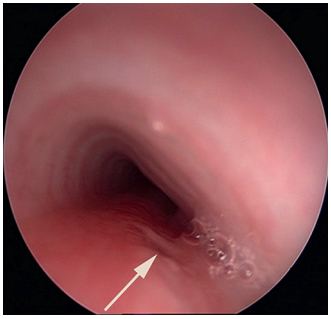

Figure 18.4. Fistule œsotrachéale (flèche blanche) avec trachéomalacie (association fréquente).

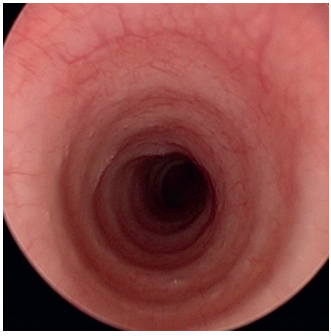

Figure 18.5. Sténose congénitale de trachée avec anneaux cartilagineux circulaires complets.

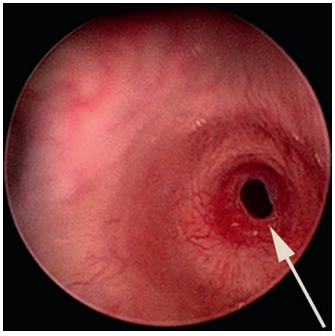

Figure 18.6. Sténose trachéale acquise post-intubation (flèche blanche).

- *Sténoses trachéales.* Elles peuvent être :
  - congénitales (figure 18.3) – elles sont fréquemment associées à une APGA, de longueurs et de degrés variables, avec des anneaux cartilagineux circulaires complets ;
  - acquises, le plus souvent post-intubation, avec un aspect en virole (figure 18.4).
- *Trachéomalacie :*
  - les facteurs de risque sont les suivants : la prématurité ; certaines anomalies comportent presque constamment une trachéomalacie – diastème laryngo-trachéal (fente malformative mettant en communication l'axe laryngotrachéal et l'œsophage, à l'origine de fausses routes et d'une dyspnée), fistule trachéo-œsophagienne, atrésie de l'œsophage ;
  - il en existe deux formes : dyskinésie trachéale postérieure (aspect d'invagination de la membraneuse postérieure dans la lumière trachéale lors de l'expiration) ou trachéomalacie diffuse (figure 18.5), moins fréquente ;
  - les symptômes sont une cyanose voire un arrêt cardiorespiratoire lors des efforts d'expiration (aux pleurs et à la toux).

Traitement

Les traitements sont les suivants :

- compressions extrinsèques : cure chirurgicale des malformations vasculaires ; exérèse des kystes ou tumeurs compressifs ;
- sténoses trachéales congénitales : selon la longueur, résection-anastomose ou trachéoplastie de glissement sous circulation extracorporelle pour les sténoses étendues ;
- sténoses trachéales acquises : fréquent traitement endoscopique (sections aux micro-instruments, dilatations au ballonnet) ;
- trachéomalacies : kinésithérapie respiratoire, antibiothérapie, ventilation non invasive voire trachéotomie. La coexistence d'une trachéomalacie explique certains échecs fonctionnels chirurgicaux dans les compressions trachéales extrinsèques, les diastèmes laryngotrachéaux, les fistules trachéo-œsophagiennes (figure 18.6) et les atrésies de l'œsophage.

CHAPITRE

19

Traumatismes laryngotrachéaux et brûlures des voies aériennes supérieures

Pierre Fayoux

PLAN DU CHAPITRE

- Traumatismes laryngotrachéaux
  - Tableaux cliniques
  - Prise en charge
- Brûlures des voies respiratoires supérieures
  - Tableaux cliniques
  - Prise en charge

ORL de l'enfant
© 2017, Elsevier Masson SAS. Tous droits réservés

Points clés

- Les traumatismes laryngés sont rares et souvent associés des traumatismes crâniens ou thoraciques.
- Le diagnostic est endoscopique.
- Une réparation chirurgicale en urgence peut être nécessaire afin de réduire le risque de séquelles.
- Les brûlures des voies respiratoires surviennent habituellement dans le cadre des incendies en espace clos.
- Il n'y a aucune corrélation entre les brûlures cutanées et la gravité des lésions respiratoires.
- En cas d'inhalation importante de suies, un nettoyage des voies respiratoires doit être réalisé en urgence.
- En cas de lésions laryngées sévères, une trachéotomie doit être discutée.

Traumatismes laryngotrachéaux

- Ce sont des lésions peu fréquentes.
- Elles provoquent une morbidité et une mortalité importantes.
- Un diagnostic précoce est essentiel afin de planifier la prise en charge dans les meilleures conditions.

Tableaux cliniques

On retrouve :

- un contexte traumatique : choc direct dans la région cervicale (souvent associé à un traumatisme craniofacial ou thoracique) ou plaie pénétrante ;
- une dyspnée laryngée, en rapport avec un hématome laryngé ou une sténose par fracture déplacée des cartilages laryngés ;
- une dysphonie plus ou moins marquée selon l'atteinte du plan glottique ;
- un emphysème cervical par rupture de la voie respiratoire. Les fractures sans atteinte muqueuse ne présentent pas d'emphysème. En cas de brèche sous-glottique, l'emphysème est rapidement évolutif, contrairement aux brèches supraglottiques ;
- la présence d'une plaie soufflante en cas de plaie pénétrante.

Prise en charge

- Dans le cadre d'un polytraumatisme, il faut rechercher des lésions associées, notamment thoraciques et craniofaciales.
- En cas de détresse respiratoire sévère, il convient d'éviter les dispositifs supraglottiques majorant l'emphysème. Si besoin, réaliser une intubation sous fibroscope si possible, ou par voie rétrograde en cas de délabrement modifiant

les repères anatomiques. En cas d'échec d'intubation, une trachéotomie doit être pratiquée d'urgence.

- Si la situation respiratoire est stable, le patient doit être transféré dans un centre de recours.
- Une endoscopique laryngotrachéale permet d'évaluer les lésions pharyngo-laryngo-trachéales (figure 19.1).
- Un scanner cervico-thoracique permet de repérer des signes de brèches respiratoires, des déformations laryngées (chez l'enfant, l'absence d'ossification des cartilages rend l'analyse difficile) (figures 19.2 et 19.3).

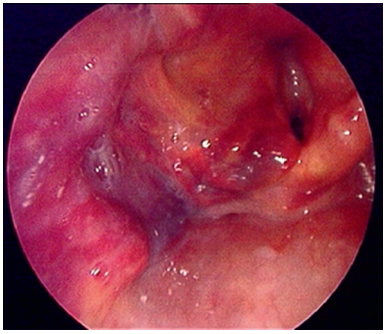

Figure 19.1. Vue endoscopique d'un traumatisme laryngé.
L'endoscopie permet d'observer un important hématome de l'aryténoïde gauche, prenant l'hémimargelle laryngée et s'étendant sur le pharynx gauche.

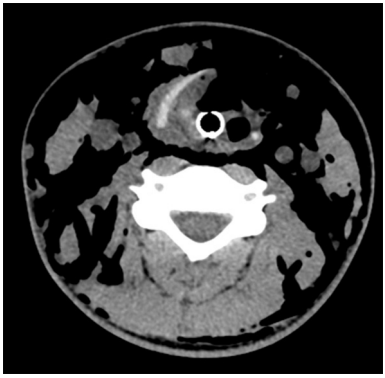

Figure 19.2. Vue scannographique d'un traumatisme laryngé.
Adolescent victime d'un traumatisme laryngé direct à haute vitesse. Le scanner montre un emphysème cervical étendu associé à une disparition du cartilage thyroïde gauche.

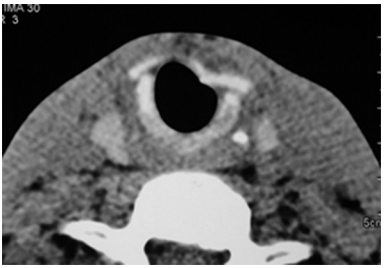

Figure 19.3. Fracture du cricoïde sans brèche des voies aériennes supérieures. Patient présentant un traumatisme cervical sans emphysème significatif. Le scanner montre néanmoins une importante fracture déplacée du cartilage cricoïde. Chez le jeune enfant, l'aspect radiologique est moins évident en raison de l'absence d'ossification du cartilage cricoïde.

- En l'absence d'emphysème évolutif et de lésion grave, une surveillance clinique en réanimation et au besoin une intubation de décharge peuvent être proposées, notamment en cas d'hématome ou d'œdème laryngés à risque de décompensation respiratoire aiguë.
- Dans les autres situations, une exploration chirurgicale peut être réalisée en urgence avec une reconstruction laryngée pouvant nécessiter une intubation ou une trachéotomie de décharge.

Brûlures des voies respiratoires supérieures

- De telles brûlures surviennent le plus souvent lors d'incendie en espace clos.
- Il existe une association de lésions thermiques liées à la chaleur de l'air, pouvant induire un œdème jusqu'à la nécrose des structures laryngées, et d'inhalation de suies responsables de lésions muqueuses initiales et de risques de sténoses laryngotrachéales secondaires.

Tableaux cliniques

- Selon le degré d'atteinte, on observera une simple dysphonie jusqu'à une détresse respiratoire majeure d'emblée.
- Il n'y a pas de corrélation entre les lésions cutanées et l'atteinte respiratoire.
- Il existe un risque d'aggravation dans les heures qui suivent l'admission.

Prise en charge

- Endoscopie des voies respiratoires à l'admission : elle vise à évaluer les lésions muqueuses et la présence de suies (figure 19.4).

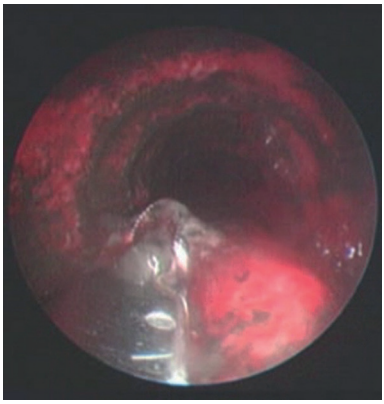

Figure 19.4. Vue endoscopique d'une brûlure des voies respiratoires.
Vue endoscopique durant un nettoyage des voies respiratoires sur brûlure en espace clos. À noter un aspect hémorragique et nécrotique de la muqueuse associé à des dépôts de suies.

- En cas de suies dans les voies aériennes supérieures, on procède à un nettoyage sous bronchoscopie pour éliminer les suies et les débris de muqueuse nécrosée.
- La prise en charge respiratoire est intégrée dans la prise en charge globale du patient – brûlures cutanées, intoxication au monoxyde de carbone (CO) ou aux thiocyanates, défaillance multiviscérale.
- En cas de lésions laryngées très sévères ou de nécessité probable d'une ventilation au long cours, il faut discuter une trachéotomie précoce.

Pour en savoir plus

Hermansen DT, Bilde A, Rasmussen N. Observation of tardive laryngeal edema after blunt trauma to the neck is not necessary : a 10-year retrospective analysis. Eur Arch Otorhinolaryngol 2010; 267(1) : 95–100.

Schaefer SD. Management of acute blunt and penetrating external laryngeal trauma. Laryngoscope 2014; 124(1) : 233–44.

CHAPITRE

20

Corps étrangers aérodigestifs, ingestion de substances caustiques

Marion Blanchard, Laurent Michaud

PLAN DU CHAPITRE

- Corps étrangers des voies aériennes supérieures
  - Clinique
  - Examens complémentaires
  - Traitement
- Ingestion de corps étrangers digestifs
  - Clinique
  - Diagnostic
  - Conduite à tenir en cas d'ingestion de corps étrangers digestifs
  - Technique d'extraction des corps étrangers digestifs
- Ingestion de substances caustiques
  - Prise en charge initiale
  - Diagnostic et classification endoscopique des lésions
  - Traitement

© 2017, Elsevier Masson SAS. Tous droits réservés

Points clés

- Les corps étrangers inhalés ou ingérés, ainsi que les ingestions de produits caustiques, concernent surtout l'enfant de moins de 3 ans.
- En cas d'inhalation, le diagnostic devra être évoqué devant un syndrome de pénétration voire une asphyxie complète. Dans certains cas, le syndrome de pénétration est passé inaperçu et le diagnostic est suspecté devant une toux chronique ou des infections pulmonaires itératives dans le même territoire.
- Le diagnostic repose sur l'interrogatoire, l'auscultation pulmonaire, la radiographie de thorax en inspiration et expiration, éventuellement un scanner cervico-thoracique, mais surtout une endoscopie des voies aériennes qui doit être systématique.
- L'extraction du corps étranger se fait habituellement par bronchoscopie rigide sous anesthésie générale.
- Les corps étrangers ingérés entraînent dysphagie, douleurs et hypersialorrhée. Ils sont le plus souvent radio-opaques et sont donc diagnostiqués sur des clichés standard. Leur extraction est réalisée à l'endoscope souple ou rigide selon la nature et la localisation. En cas de pile bouton (liseré périphérique évocateur en radiographie), l'extraction doit être réalisée en urgence.
- Les ingestions de caustiques sont le plus souvent accidentelles chez l'enfant. Elles nécessitent un appel du centre anti-poison et un bilan fibroscopique œsogastrique et ORL à réaliser au moins 6 heures après l'ingestion. Aucun traitement médicamenteux n'a fait la preuve formelle de son efficacité pour limiter les lésions. La prise en charge habituelle comporte des antalgiques, la pose d'une sonde d'alimentation nasogastrique et une surveillance endoscopique. Les indications chirurgicales urgentes pour nécroses massives œsophagiennes ou gastriques sont très rares dans ce contexte d'ingestions accidentelles de volume en général très modéré. Le risque tardif est l'évolution sténotique pouvant nécessiter des dilatations endoscopiques ou un remplacement œsophagien.

Corps étrangers des voies aériennes supérieures

- Il s'agit d'une urgence pédiatrique fréquente, surtout avant l'âge de 3 ans.
- Il faut particulièrement surveiller la présence d'un syndrome de pénétration :
  - un interrogatoire précis est nécessaire – contexte, toux ;
  - un syndrome de pénétration suraigu est lié à un corps étranger obstructif. C'est un syndrome asphyxique majeur qui peut conduire au décès. Il est donc rare aux urgences.
  - un syndrome de pénétration peut passer inaperçu s'il n'y a pas d'adulte. Le diagnostic est parfois évoqué après quelques semaines/mois de traitement inefficace d'un tableau asthmatique, de bronchopneumopathies à répétition, etc.

Clinique

- Corps étranger du vestibule laryngé : il est possiblement très dyspnéisant (effet ventouse sur le larynx). On retrouve une dyspnée inspiratoire, une voix étouffée, une stase salivaire (l'enfant mâchonne, gêné pour déglutir), l'auscultation pulmonaire normale.
- Corps étranger transglottique : l'enfant présente une bradypnée inspiratoire, une dysphonie ou une aphonie, une auscultation pulmonaire normale, des signes de lutte respiratoire.
- Corps étranger trachéal : il est marqué par des accès de toux et de dyspnée positionnels (mobilité du corps étranger), une toux aboyante, rauque, une voix normale.
- Corps étranger bronchique (les plus fréquents) : il y a peu ou pas de dyspnée, une voix normale, un bruit auscultatoire (*wheezing*), une abolition localisée du murmure vésiculaire.

Examens complémentaires

Peuvent être réalisés :

- une radiographie pulmonaire en inspiration et expiration si l'état de l'enfant le permet ; elle peut mettre en évidence un corps étranger radio-opaque (très rare) ou des signes indirects (piégeage expiratoire d'un territoire pulmonaire, atélectasie) ;
- un scanner : des faux négatifs sont possibles. Il n'a pas démontré sa supériorité par rapport à la fibroscopie bronchique pour les corps étrangers bronchiques.

Traitement

- La prévention est impérative.
- Le degré d'urgence est apprécié au cas par cas. En cas de suspicion faible, l'examen peut être différé de quelques heures. En cas de suspicion forte ou de signes cliniques évocateurs, c'est une urgence.
- Une fibroscopie bronchique est réalisée au bloc opératoire sous anesthésie générale. C'est une exploration rapide et peu invasive. Elle permet d'infirmer la présence de corps étranger si l'interrogatoire et la clinique étaient douteux, tout comme de confirmer la présence et la localisation d'un corps étranger.
- Puis une endoscopie bronchique peut être réalisée avec des instruments rigides pour extraire le corps étranger en cas de présence confirmée par la fibroscopie souple (figures 20.1 et 20.2).
- L'extraction peut être difficile et longue (enfant petit ; corps étranger friable, acéré ; surinfection ; difficultés ventilatoires, etc.) (figure 20.3).
- L'équipe doit être entraînée (chirurgien ORL, anesthésiste, infirmière de bloc opératoire).
- Du matériel adapté doit être disponible en permanence.

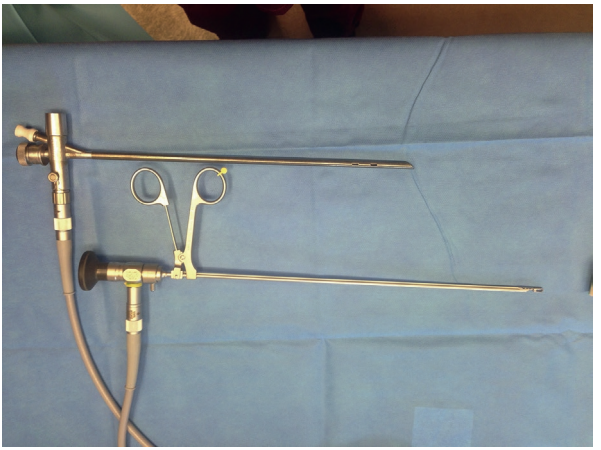

Figure 20.1. Bronchoscope à gauche et pince porte-optique à droite.

Figure 20.2. Détail de l'extrémité de la pince porte-optique.

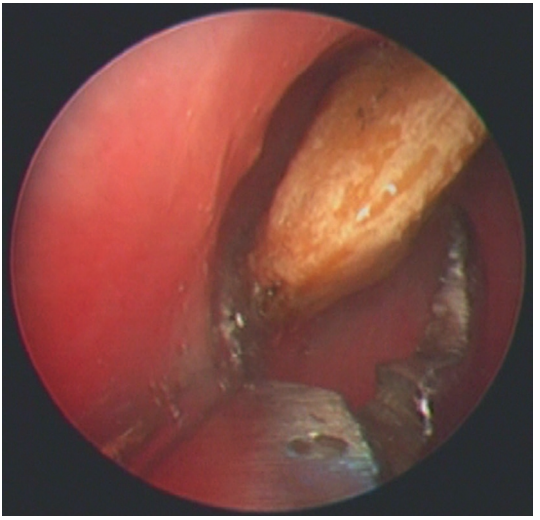

Figure 20.3. Extraction endoscopique d'une graine de tournesol intra bronchique.

Ingestion de corps étrangers digestifs

- L'incidence de ces ingestions est mal connue.
- Elles surviennent surtout avant l'âge de 5 ans.
- La majorité des corps étrangers ingérés traversent le tractus digestif sans manifestation clinique.
- Une extraction endoscopique est nécessaire dans 10 à 20 % des cas.
- Moins de 1 % nécessite un traitement chirurgical en raison d'une complication majeure (obstruction digestive, perforation).

Clinique

- Les corps étrangers œsophagiens provoquent : douleur, odynophagie, dysphagie aiguë, refus alimentaire, déglutitions incessantes, stase salivaire.
- Les corps étrangers intragastriques sont le plus souvent asymptomatiques en l'absence de complication.

Diagnostic

Le diagnostic est établi par :

- radiographie du thorax élargie au cou et à la cavité gastrique ;
- endoscopie si le corps étranger est radiotransparent et en cas de symptomatologie évocatrice.

S'il existe un blocage dans l'œsophage d'un corps étranger de petite taille ou d'un aliment insuffisamment mâché, suspecter un trouble de la motricité œsophagienne (achalasie, atrésie de l'œsophage), une sténose résiduelle ou méconnue (congénitale, sténose), une œsophagite à éosinophiles.

Conduite à tenir en cas d'ingestion de corps étrangers digestifs

La conduite à tenir est indiquée à la figure 20.4.

- L'objectif est d'extraire les corps étrangers dangereux par leur localisation ou leur nature.
- La décision d'extraction du corps étranger dépend de sa taille, de sa nature, de son caractère, de sa localisation, de la symptomatologie.

Technique d'extraction des corps étrangers digestifs

- Des vomissements provoqués, notamment par la prescription d'émétiques, pour tenter d'évacuer le corps étranger, sont formellement proscrits.
- En cas de corps étranger digestif nécessitant une extraction, le retrait par voie endoscopique, sous anesthésie générale avec intubation trachéale est la technique de référence (figures 20.5 à 20.7).

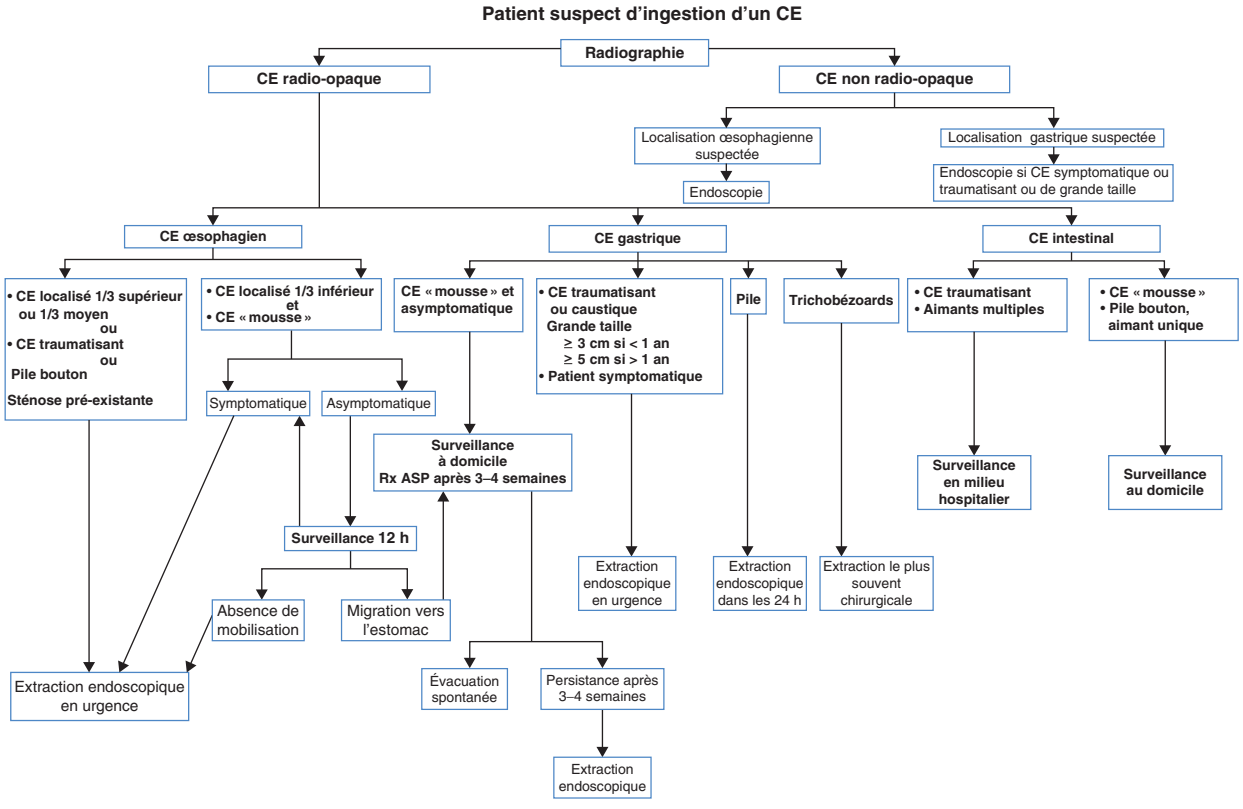

Figure 20.4. Algorithme pour la prise en charge d'un enfant suspect d'ingestion d'un CE digestif.

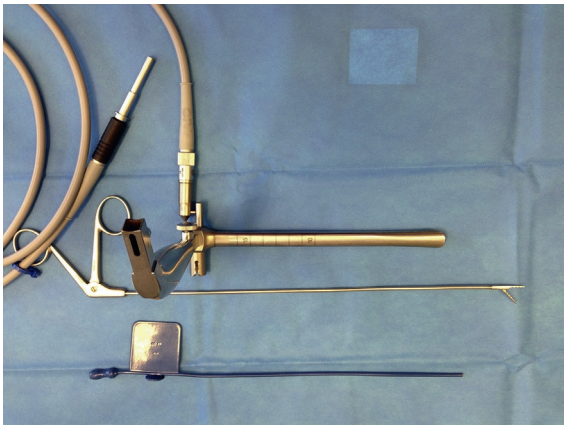

Figure 20.5. De gauche à droite, œsophagoscope, pince pour extraction de CE œsophagien et aspiration rigide.

Figure 20.6. Endoscopie de l'œsophage sous anesthésie générale pour extraction de CE (pièce de monnaie).

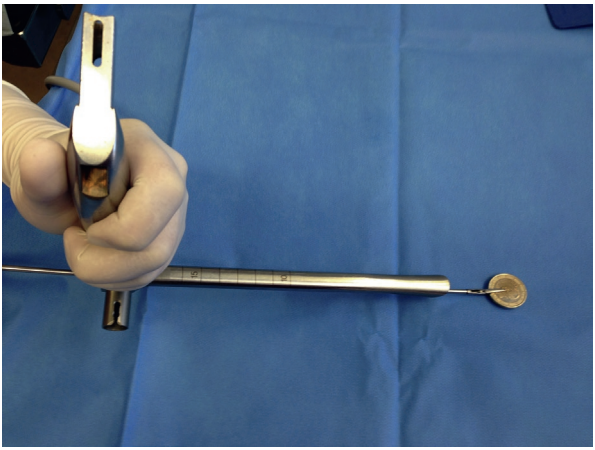

Figure 20.7. Pince dans l'œsophagoscope. Pièce de monnaie dans les mors de la pince après extraction.

Ingestion de substances caustiques

- Ce type d'ingestion est souvent accidentel.
- Garçon > filles.
- La nature des lésions est dépendante du pH du produit, de sa consistance et du volume ingéré.

Prise en charge initiale

- La prise en charge est effectuée en milieu spécialisé – services de réanimation, d'endoscopie, bloc opératoire.
- Une évaluation psychiatrique du patient est indispensable chez l'adolescent.
- L'intervention se fait à jeun. L'absorption de liquide ou de produits « neutralisants », les vomissements provoqués et les lavages gastriques sont proscrits.
- L'appel du centre anti-poison est systématique afin de bien préciser les caractéristiques du produit ingéré et ses risques potentiels.

Diagnostic et classification endoscopique des lésions

- Une radiographie de thorax de face est réalisée avec le cliché centré sur les coupoles diaphragmatiques.
- Le bilan endoscopique est l'évaluation optimale s'il est pratiqué dans les 12 à 24 heures après l'ingestion.

- Un examen buccal et pharyngé est pratiqué, avec une fibroscopie bronchique si besoin.
- En cas de lésions de nécrose diffuse de l'œsophage, un scanner thoraco-abdominal est réalisé (éliminer une médiastinite).

Traitement

Traitement médical

Le traitement médical comprend :

- une antibioprophylaxie en fonction de l'évolution clinique ;
- un inhibiteur de la pompe à protons (IPP) ;
- un corticoïde (pour la prévention des sténoses œsophagiennes) – administration controversée ;
- une prise en charge nutritionnelle.

Traitement chirurgical

En cas de lésions de nécrose diffuse et circonférentielle, une résection œsophagienne voire gastrique est parfois réalisée en urgence (il s'agit d'éviter l'extension de la brûlure aux organes de voisinage ou la perforation digestive).

Prise en charge des complications

- Complications précoces (dès le premier jour) : doivent être prises en charge des complications respiratoires (pneumopathies d'inhalation, défaillance respiratoire), métaboliques, ou des hémorragies digestives.
- Complications tardives (après 3 semaines) : face à des sténoses œsophagiennes, la technique est fondée sur la dilatation au ballonnet ou à la bougie.

Surveillance à long terme

Il existe un risque de développer un carcinome épidermoïde. Une surveillance endoscopique est nécessaire 15 à 20 ans après l'exposition à un caustique par des contrôles tous les 1 à 3 ans.

CHAPITRE

21

Dysphonie chronique

Bruno Coulombeau

PLAN DU CHAPITRE

- Introduction
- Bilan
  - Interrogatoire
  - Exploration clinique de la voix
- Étiologies
  - Démarche diagnostique
  - Dysphonies avec lésions des cordes vocales
- Conclusion

ORL de l'enfant
© 2017, Elsevier Masson SAS. Tous droits réservés

Points clés

- La dysphonie chronique est une pathologie fréquente avec un risque de retentissement social et scolaire selon la sévérité.
- Il faut éliminer une papillomatose laryngée.
- Le diagnostic est fibroscopique et une évaluation phoniatrique du retentissement est aussi nécessaire.
- Selon la symptomatologie, une prise en charge orthophonique peut être requise.
- Un traitement chirurgical est rarement nécessaire sauf dans les lésions congénitales ou les lésions acquises très invalidantes malgré l'orthophonie.

Introduction

■ La dysphonie chronique de l'enfant est une situation fréquente (de 6 à 38 % des enfants en âge scolaire), mais souvent banalisée.

■ Les étiologies sont essentiellement bénignes, mais le retentissement sur les possibilités de communication et d'intégration de l'enfant est substantiel.

■ Elle est parfois accompagnée de manifestations physiques pénibles pouvant engendrer une inquiétude parentale.

Bilan

Interrogatoire

L'interrogatoire cherche à préciser les antécédents dysphoniques personnels et familiaux, le contexte de vie (scolaire, communication, fratrie, familial et psychoaffectif, etc.) et le niveau de plainte de l'enfant (absence, directe ou par signes indirects).

Exploration clinique de la voix

Examen fonctionnel de la voix

Cet examen consiste en :

■ une écoute directe de la voix à l'oreille avec observation du comportement phonatoire de l'enfant ;

■ un enregistrement de différents modes d'utilisation de la voix (lecture quand elle est possible, voix conversationnelle, voix chantée).

Examen laryngé

Cet examen peut être réalisé selon trois méthodes :

■ l'examen classique au miroir laryngé : il est souvent difficile voire impossible chez l'enfant jeune ;

Figure 21.1. Kyste épidermique unilatéral droit.
Nasofibroscopie chez un garçon de 14 mois.

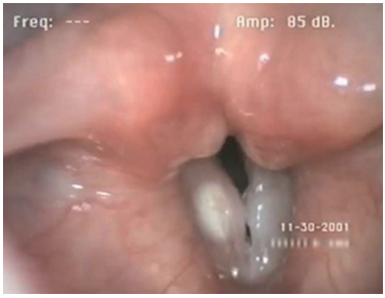

Figure 21.2. Kyste épidermique.
Épipharyngoscopie chez une fille de 6 ans.

- l'examen au nasofibroscope : il est réalisé avec un fibroscope de diamètre allant de 1 à 2,5 mm ; il peut être effectué dès le plus jeune âge. Les images étant souvent brèves, un enregistrement vidéo est souhaitable (figure 21.1) ;
- l'examen laryngé à l'épipharyngoscope rigide : il est possible à partir de l'âge de 5 ans, parfois avant ; il peut être couplé à une illumination stroboscopique pour préciser le diagnostic lésionnel. L'enregistrement est là aussi essentiel (figure 21.2).

Fin du bilan

Il importe de rechercher :
- des antécédents personnels et/ou des facteurs favorisants (affections ORL et respiratoires, troubles auditifs, allergie, reflux gastro-œsophagien, etc.) ;
- des troubles associés (retard de parole/langage, bégaiement, dyslexie).

Étiologies

Démarche diagnostique

- Éliminer une pathologie grave (surtout une papillomatose respiratoire ou une paralysie hémilaryngée). Des syndromes malformatifs (maladie du cri du chat, maladie d'Urbach-Wiethe, trisomie 21, etc.), le diastème laryngotrachéal, les rétrécissements laryngés congénitaux, la laryngomalacie, les pathologies tumorales et pseudotumorales auront souvent été diagnostiqués dès les premiers mois de vie.

■ Un diagnostic de probabilité peut être posé après le premier examen, puis affiné par l'évolution laryngée au cours du temps.

Dysphonies avec lésions des cordes vocales

Dysphonies par lésions acquises

C'est le diagnostic le plus fréquent, souvent en rapport avec un surmenage/malmenage vocal chronique.

Lésions nodulaires

■ Ces lésions ont une prédominance masculine et un pic d'incidence entre 3 et 10 ans.

■ Elles regroupent les nodules vrais (figure 21.3); les pseudokystes séreux, plus rares (figure 21.4); et les épaississements muqueux fusiformes (figure 21.5).

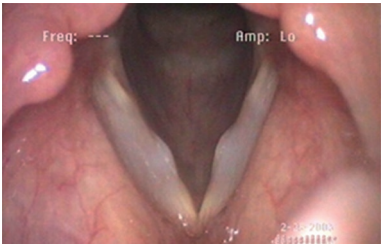

Figure 21.3. ***Kissing nodules.***
Épipharyngoscopie chez une fille de 8 ans.

Figure 21.4. Pseudokyste sur une corde vocale droite.
Épipharyngoscopie chez un garçon de 11 ans.

Figure 21.5. Épaississement muqueux fusiforme et micropalmure commissurale antérieure.
Épipharyngoscopie chez un garçon de 8 ans.

- Le traitement est principalement fondé sur la rééducation vocale, ou avant 5 ans sur une guidance de l'enfant et de sa famille.
- Les indications opératoires sont rares, réservées aux retentissements sévères ou aux enfants chanteurs.
- Les lésions nodulaires disparaissent spontanément lors de la croissance laryngée pubertaire.

Polypes

- Les polypes sont exceptionnels chez l'enfant, parfois confondus avec certaines lésions œdémateuses.
- Une exérèse chirurgicale est nécessaire en cas de retentissement important.

Kystes muqueux par rétention ou kystes glandulaires

- Ces kystes entraînent un retentissement/trouble vocal marqué.
- Leur aspect est souvent jaunâtre et une atteinte unilatérale est caractéristique (figure 21.6).
- Le traitement est effectué par exérèse chirurgicale.

Papillomatose respiratoire juvénile

- C'est une affection rare, mais potentiellement extensive et obstructive (figure 21.7).
- Elle entraîne une dysphonie précoce, parfois une dyspnée dans les formes obstructives.
- Le traitement est chirurgical, visant à l'ablation des papillomes, mais des récidives sont très fréquentes.

Figure 21.6. Kyste muqueux. Épipharyngoscopie chez une fille de 11 ans.

Figure 21.7. Papillomatose laryngée. Épipharyngoscopie chez une fille de 11 ans.

Dysphonies par lésions probablement congénitales

Synéchie commissurale antérieure

- Il s'agit d'un diaphragme muqueux reliant entre elles les cordes vocales.
- Le diagnostic est souvent fortuit, parfois lors du bilan d'une voix aiguë, rarement d'une dyspnée d'effort.
- Le traitement est chirurgical si la dysphonie est importante et repose sur une section endoscopique de la synéchie.

Kystes épidermiques – sulcus/kystes ouverts – ponts muqueux

- Ces atteintes sont à l'origine d'une dysphonie ancienne, bien tolérée, avec majoration fréquente lors de l'entrée en collectivité des enfants.
- On distingue les kystes épidermiques fermés et les sulcus/kystes ouverts, évoqués devant un renflement rigide parfois blanchâtre localisé sur l'une des cordes vocales ou les deux (voir figures 21.1 et 21.2).
- Ces kystes sont parfois associés à des brides muqueuses appelées ponts muqueux.
- Le traitement est en principe chirurgical, habituellement à partir de l'âge de 10 à 11 ans.

Sulcus/vergetures

- Les sulcus/vergetures commencent à être observés en phase prépubertaire (puis à l'âge adulte), avec souvent un contexte dysphonique remontant à la première enfance.
- Ils consistent en des lésions atrophiques rigides du bord d'une des cordes vocales ou des deux.
- Le traitement est symptomatique en attendant la stabilisation de l'évolution laryngée pubertaire.

Dysphonies sans lésion des cordes vocales

Troubles de mobilité des cordes vocales

(Voir chapitre 17).

Aphonies (et dysphonies) psychogènes

- Ces atteintes sont rares chez le petit enfant ; elles sont plus généralement retrouvées chez les adolescentes.
- Il existe une aphonie/dysphonie marquée, avec parfois une toux sonorisée évocatrice et un examen laryngé normal.
- La prise en charge est fonctionnelle, la plus rapide possible, parfois associée à un abord psychologique.

Troubles de la mue

- Les troubles de la mue sont essentiellement retrouvés chez les jeunes garçons postpubères.
- Il s'agit de la conservation d'une voix de tête chez un jeune adolescent n'utilisant pas sa voix de poitrine.
- Un déterminant psychologique est souvent évoqué.
- Après vérification de la normalité du plan glottique, l'abord thérapeutique est strictement fonctionnel.

Conclusion

La dysphonie chronique de l'enfant est une situation pathologique fréquente, nécessitant le plus souvent une prise en charge médicale. Elle doit faire l'objet d'un diagnostic précis, si possible avec examen vidéostroboscopique, possible dès l'âge de 5 ans. Les pathologies acquises sont les plus représentées, même si les lésions congénitales ne sont pas rares (toujours rechercher une papillomatose respiratoire juvénile ou un trouble de mobilité du larynx). Une prise en charge orthophonique est conseillée la plupart du temps ; un enfant sur deux sera revu régulièrement. Moins de 10 % des enfants seront opérés en microchirurgie laryngée.

CHAPITRE

22

Insuffisance vélaire

Vincent Couloigner, Noël Garabédian

PLAN DU CHAPITRE

- Définition
- Étiologies
- Symptômes
- Bilan clinique et paraclinique
- Traitement

ORL de l'enfant
© 2017, Elsevier Masson SAS. Tous droits réservés

Points clés

- L'insuffisance vélopharyngée (IVP) est un défaut de tonicité des muscles du voile du palais à l'origine d'une fuite d'air par le nez lors de l'élocution (rhinolalie ouverte rendant parfois le discours inintelligible dans les formes les plus sévères) et parfois de reflux alimentaires par le nez.
- Les IVP peuvent être séquellaires d'une fente vélopalatine opérée.
- L'étiologie génétique la plus fréquente est la microdélétion 22q11.2.
- La rhinolalie ouverte peut apparaître dans les suites d'une adénoïdectomie. Cette intervention est de fait contre-indiquée dans certaines situations à risque, en particulier en cas d'antécédents de fente vélopalatine, de luette bifide ou de division palatine sous-muqueuse.
- Le bilan comporte un interrogatoire, un examen clinique, un bilan orthophonique avec idéalement semi-quantification de la sévérité de la rhinolalie par aérophonoscopie, une enquête étiologique et tout particulièrement génétique.
- La prise en charge repose sur la rééducation orthophonique de la tonicité vélaire éventuellement complétée par une procédure chirurgicale dont les deux modalités les plus fréquentes sont les injections de graisse dans le voile et autour de celui-ci et les plasties musculaires (vélopharyngoplasties, etc.).

Définition

L'insuffisance vélopharyngée (IVP) est un défaut le plus souvent congénital de tonicité des muscles du voile du palais.

Étiologies

Les étiologies d'IVP de l'enfant sont :

- les pathologies malformatives, incluant les séquelles de fente vélopalatine et les voiles courts. Ces anomalies peuvent être associées à d'autres malformations, notamment faciales, en particulier dans le cadre de la microdélétion 22q11, première étiologie génétique d'insuffisance vélaire. Ce syndrome associe de façon variable une dysmorphie faciale, un des troubles psychologiques et cognitifs, une insuffisance vélaire, des malformations cardiovasculaires, une hypoplasie thymique à l'origine d'un déficit immunitaire, une hypoplasie des parathyroïdes avec hypocalcémie, des palmures glottiques, des troubles de la succion – déglutition en bas âge –, des malformations d'oreille externe, moyenne et interne, ces dernières touchant surtout le vestibule. Certaines formes de ce syndrome peuvent être très frustes avec un tableau clinique proche de la normale en dehors de l'insuffisance vélaire. De nombreuses autres anomalies génétiques peuvent être associées à une IVP [1] ;

- les IVP d'origine neurologique liées à une atteinte de la Xe paire crânienne ;
- un traumatisme des piliers postérieurs, notamment lors d'une amygdalectomie ;
- une adénoïdectomie. L'IVP est souvent transitoire, mais peut persister et nécessiter une prise en charge, surtout en cas de malformation vélaire non diagnostiquée en préopératoire. Ainsi, l'examen du voile est indispensable avant toute adénoïdectomie.

Symptômes

Les symptômes révélateurs d'IVP sont :

- la rhinolalie ouverte, trouble phonatoire caractérisé par une fuite d'air par le nez lors de la prononciation de consonnes occlusives (b, p, d, t, g, k) ;
- le reflux liquidien par voie nasale lors de l'alimentation, plus rare.

Bilan clinique et paraclinique

- Ce bilan commence par l'interrogatoire, recherchant notamment des antécédents personnels ou familiaux de fente vélopalatine, de chirurgie du voile, de malformations craniofaciales.
- L'examen ORL, comprenant une nasofibroscopie, étudie la mobilité vélaire et l'anatomie vélopalatine, oro- et rhinopharyngée. Il recherche une luette bifide ou une division palatine sous-muqueuse, déhiscence musculaire et osseuse recouverte par une muqueuse normale se manifestant par une ligne grisâtre palatine médiane (figure 22.1).
- L'IVP peut par ailleurs entraîner une otite séromuqueuse, les muscles ouvrant la trompe d'Eustache s'insérant sur le voile du palais. L'otoscopie et l'audiogramme avec tympanométrie sont donc systématiques.

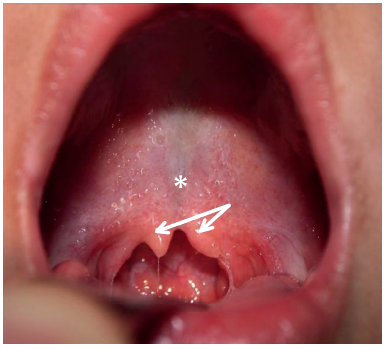

Figure 22.1. Fente vélo-palatine sous-muqueuse (bande médiane longitudinale grisâtre sous une muqueuse normale – astérisque) avec luette bifide (flèches).

■ La sévérité de la rhinolalie est évaluée par un bilan orthophonique utilisant la classification de Borel-Maisonny (stades de gravité croissante I, II_B, II_M et III), et éventuellement par une mesure instrumentale de la fuite d'air appelée aérophonoscopie.
■ En contexte neurologique, une consultation neurologique et une IRM encéphalique et du tronc cérébral sont prescrites.
■ En l'absence d'un tel contexte, une échographie cardiaque et un bilan génétique sont demandés pour bilan étiologique, en particulier à la recherche d'une microdélétion 22q11.
■ L'électromyographie du voile est peu utilisée en pratique courante.

Traitement

■ Le traitement commence toujours par une rééducation orthophonique débutée vers 3 à 4 ans, associée à une guidance parentale.
■ L'otite séromuqueuse peut nécessiter la pose d'aérateurs transtympaniques.
■ En cas de persistance de troubles phonatoires ou de régurgitations nasales invalidants malgré une rééducation orthophonique bien conduite, une chirurgie est habituellement indiquée vers l'âge de 5 à 6 ans, avant l'entrée en école primaire afin de limiter le retentissement psychologique de l'IVP. Deux types de procédures sont utilisables :

- les *plasties musculaires*, dont les techniques sont variées : recul de la muqueuse palatine et du voile du palais (*push-back* vélaire), souvent associé à un lambeau musculomuqueux de paroi pharyngée postérieure amarré au voile afin de le tirer vers l'arrière (techniques de San Venero Rosselli ou de Delaire, figure 22.2) ; modification de l'orientation des muscles du voile afin d'allonger

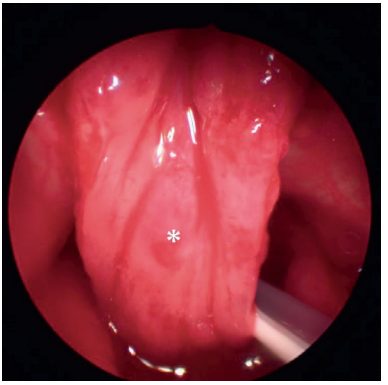

Figure 22.2. Lambeau muqueux pharyngé postérieur à pédicule supérieur (astérisque) amarré au voile du palais dans le cadre d'une vélopharyngoplastie selon la technique de San Venero Rosselli.

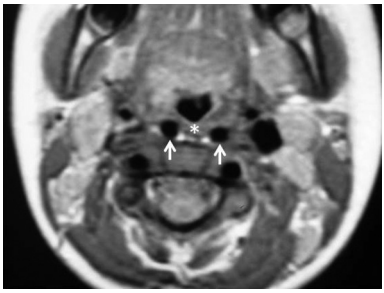

Figure 22.3. Artères carotides internes (flèches) de trajet aberrant proche de la portion médiane de la paroi pharyngée postérieure (astérisque) dans le cadre d'une microdélétion 22q11.

celui-ci (plastie intravélaire, notamment selon la technique de Furlow); utilisation des muscles des piliers postérieurs de la loge amygdalienne pour créer un sphincter resserrant la jonction entre oro- et rhinopharynx (technique d'Orticochea). En cas de microdélétion 22q11, ces interventions doivent être précédées d'une imagerie cervicale (scanner injecté ou IRM), afin d'éliminer un trajet anormal des carotides internes associé à des risques de blessure vasculaire peropératoire et contre-indiquant donc certaines techniques [2] (figure 22.3). Ces interventions sont souvent douloureuses, nécessitant la prescription d'antalgiques de niveau 3;

- les *injections de graisse* (*lipofilling* pharyngé), qui utilisent de la graisse fessière ou abdominale centrifugée et injectée sous la muqueuse de la paroi pharyngée postérieure et du voile du palais afin de réduire la communication entre oro- et rhinopharynx [3]. Ces injections sont plutôt indiquées en cas d'IVP modérées, de voile de longueur normale avec cavum peu profond, d'antécédents de fente vélopalatine opérée, de trajet aberrant des carotides internes.

Quel que soit le type de chirurgie réalisé, la poursuite de la rééducation orthophonique en postopératoire est essentielle. Les résultats chirurgicaux sont jugés bons dans 80 % des cas. L'existence de handicaps associés psychologiques, moteurs ou auditifs peut entraver les résultats fonctionnels chirurgicaux.

Références

[1] Ockeloen CW, Simpson J, Urquhart J, et al. Velopharyngeal insufficiency : high detection rate of genetic abnormalities if associated with additional features. Arch Dis Child 2014; 99 : 52–7.

[2] Rouillon I, Leboulanger N, Roger G, et al. Velopharyngoplasty for noncleft velopharyngeal insufficiency : results in relation to 22q11 microdeletion. Arch Otolaryngol Head Neck Surg 2009; 135 : 652–6.

[3] Leboulanger N, Blanchard M, Denoyelle F, et al. Autologous fat transfer in velopharyngeal insufficiency : indications and results of a 25 procedures series. Int J Pediatr Otorhinolaryngol 2011; 75 : 1404–7.

CHAPITRE

23

Troubles de déglutition

Sam J. Daniel, Pierre Fayoux

PLAN DU CHAPITRE

- Introduction
- Tableaux cliniques
- Étiologies
  - Origine motrice
  - Atteinte sensitive
  - Obstruction mécanique
  - Origine comportementale ou psychiatrique
- Prise en charge
  - Bilan
  - Prise en charge des troubles de déglutition

ORL de l'enfant
© 2017, Elsevier Masson SAS. Tous droits réservés

Points clés

- Les troubles de déglutition ont de multiples étiologies nécessitant un bilan exhaustif afin de déterminer l'ensemble des mécanismes impliqués.
- Une évaluation clinique multidisciplinaire est essentielle.
- La dysphagie oropharyngée (haute) met le patient à risque pour la pénétration laryngée ou l'aspiration d'aliments et de liquides. Les symptômes incluent une respiration bruyante, une toux et des fausses routes.
- La dysphagie œsophagienne peut être secondaire à un obstacle à la progression du bol alimentaire ou à une anomalie de motricité.
- Une évaluation fibroscopique de la déglutition et la radiocinématographie de la déglutition sont d'excellents outils complémentaires afin d'évaluer le risque de pénétration et d'aspiration.

Introduction

- Les troubles de déglutition (ou dysphagie) correspondent à une altération du transfert des aliments et/ou des liquides de la bouche vers l'estomac.
- La perte de la fonction de protection des voies respiratoires expose à un risque de fausses routes et d'infections bronchopulmonaires, voire de malaise chez le petit.
- Les troubles de déglutition touchent environ 25 % de la population pédiatrique.
- Les étiologies sont multiples; elles peuvent être de nature organique ou psychologique.
- Ces troubles peuvent affecter la phase préparatoire (préorale), la phase orale, la phase pharyngée et/ou la phase œsophagienne de la déglutition, pouvant ainsi impliquer plusieurs sites anatomiques.
- Compte tenu de leurs retentissements nutritionnel, pulmonaire et social, les troubles de déglutition sont souvent responsables d'une altération de la qualité de vie et d'une morbimortalité importante.

Tableaux cliniques

La dysphagie peut varier dans sa présentation clinique, son acuité (soudaine ou pas), sa sévérité, et son évolution. On retrouve :

- des fausses routes, généralement aux liquides;
- des blocages alimentaires, généralement aux morceaux;
- une sélectivité alimentaire;
- un bavage;
- des complications : dénutrition, encombrement bronchopulmonaire, pneumopathie, malaise, épisodes asphyxiques, altération de la qualité de vie.

Étiologies

Origine motrice

- Atteinte du tronc du X : il peut s'agir d'une tumeur ou d'une chirurgie du tronc cérébral ou de la base du crâne, d'une paralysie congénitale (syndromes de Moebius, CHARGE, etc.).
- Hypotonie pharyngo-œsophagienne : elle peut être due à un dysfonctionnement du tronc cérébral, des myopathies, une amyotrophie spinale.
- Atteinte segmentaire : elle peut être due à une achalasie œsophagienne, un dysfonctionnement du sphincter supérieur de l'œsophage (hypertonie, défaut de relâchement, trouble de coordination).

Atteinte sensitive

- Cette atteinte favorise les troubles de déglutition par perte du rétrocontrôle.
- On peut retrouver une désensibilisation par encombrement ou reflux gastro-œsophagien chronique.
- Il peut exister une atteinte de la muqueuse pharyngée par ingestion de caustique ou brûlure.
- Une lésion du IX – similaire à l'atteinte du X (voir ci-dessus) – est souvent associée.

Obstruction mécanique

Il peut s'agir d'une sténose congénitale ou caustique, d'une œsophagite à éosinophiles, d'une compression extrinsèque, d'un corps étranger, d'une tumeur bénigne de l'œsophage (léiomyome).

Origine comportementale ou psychiatrique

Anorexie et sélection alimentaire peuvent provoquer un trouble de déglutition.

Prise en charge

Bilan

- Les étiologies des troubles de déglutition étant multiples, un bilan exhaustif et adapté est nécessaire.
- L'évaluation doit être réalisée par une équipe multidisciplinaire.

Anamnèse et signes cliniques

Il s'agit de rechercher :

- les antécédents (alimentation entérale, parentérale, etc.) ;
- les symptômes et signes cliniques associés (tableau 23.1) ;

Tableau 23.1. Symptômes des troubles de déglutition.

Difficultés à respirer, étouffements, ou toux lors des repas ou après
Bronchites ou pneumonies à répétition
Voix rauque ou mouillée, gargouillis
Vomissements, régurgitations, pyrosis
Sialorrhée
Apparition d'une gêne/douleur en mangeant
Changement dans les habitudes alimentaires
Détresse/stress chez l'enfant ou les parents, relation enfant–parent difficile lors des repas

- les modalités d'apparition et la sévérité des symptômes ;
- les types d'aliments ou de liquides posant une difficulté ;
- les signes de gravité et le retentissement sur la qualité de vie.

Examen clinique

- L'examen clinique permet de surveiller l'état général (présence de retentissement, dénutrition, statut pondéral), le tonus musculaire et la posture.
- Il comprend un examen ORL complet incluant :
  - la morphologie, la motricité et la sensibilité buccopharyngée (figures 23.1 à 23.3) ;
  - l'état buccodentaire, la recherche d'une occlusion buccolabiale.
- L'évaluation du système respiratoire recherche une toux, un encombrement, une détresse, et contrôle la respiration.
- L'examen neurologique surveille : la vigilance, la compréhension, le niveau d'interaction, l'existence d'un handicap moteur.
- L'observation d'un repas permet d'examiner :

Figure 23.1. Fente labiopalatine.

Figure 23.2. Gingivite hypertrophique et déformation dentomaxillaire.

Figure 23.3. Macroglossie diffuse.
IRM montrant une macroglossie majeure.

- le déroulement du repas (incluant capacités de succion, mastication, blocages alimentaires et fausse route);
- la qualité du repas (quantité, diversité, durée);
- la nature et la sévérité des troubles (pouvant varier de la sélectivité alimentaire à l'aphagie et l'aspiration).

Vidéoendoscopie de la déglutition ou évaluation fibroscopique de la déglutition (FEES)

L'évaluation par vidéoendoscopie ou FEES (*fiberoptic endoscopic evaluation of swallowing*) permet :

- de visualiser la morphologie pharyngolaryngée (figures 23.4 et 23.5);
- de procéder à une évaluation fonctionnelle de la mobilité et de la sensibilité pharyngée et laryngée;

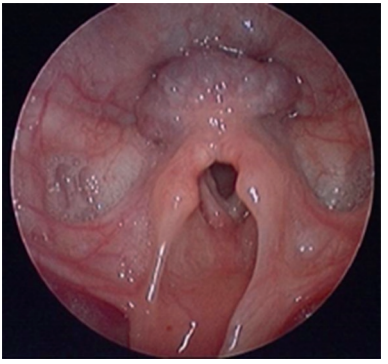

Figure 23.4. Lésion angiomateuse rétrocricoïdienne responsable d'une obstruction de l'hypopharynx.

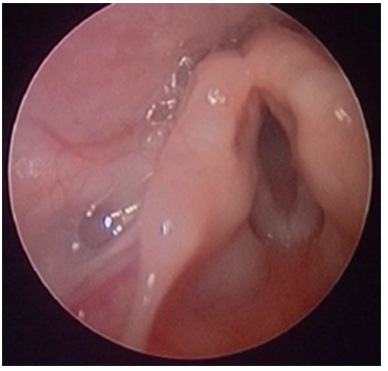

Figure 23.5. Diastème laryngé.
La fente laryngée postérieure est responsable d'inhalations répétées.

- d'utiliser un aliment traceur (coloré) pour évaluer le temps pharyngé de la déglutition (vidéos 23.1 à 23.3).

Radiocinématographie de la déglutition (vidéoradiographie de la déglutition)

- Il s'agit d'un examen radioscopique dynamique de la déglutition d'un bolus baryté.
- Différentes textures sont testées : liquide, pâteux et solide.
- Cet examen permet une évaluation anatomique, dynamique en déglutition spontanée ou en une déglutition provoquée des trois temps de la déglutition (vidéos 23.4 et 23.5).
- Des épreuves de fatigabilité sont réalisées chez les patients avec atteintes musculaires.
- Une dose d'irradiation importante est délivrée.

Autres explorations

Il est possible de réaliser :

- un transit baryté de l'œsophage et une endoscopie digestive haute avec des biopsies œsophagiennes en cas de dysphagie œsophagienne ;
- une manométrie œsophagienne : c'est un examen clé pour le diagnostic des troubles de la motricité ou de coordination œsophagienne.

Selon contexte, peuvent encore être pratiquées :

- une exploration du tronc cérébral (potentiels évoqués du tronc, IRM) si l'on suspecte une pathologie neurologique ;
- une tomodensitométrie thoracique à la recherche de lésions pariétales et/ou médiastinales, particulièrement en cas de compression extrinsèque ;
- une échographie de la langue et des muscles du plancher buccal qui permet une évaluation fonctionnelle de la phase orale de la déglutition ;
- une évaluation scintigraphique de la déglutition qui consiste en l'ingestion d'un bolus de Technétium 99 m mélangé à des aliments. Cela objective les fausses routes asymptomatiques sans permettre de déterminer les mécanismes physiopathologiques.

Prise en charge des troubles de déglutition

Prise en charge étiologique

Chaque fois que cela est possible, le traitement étiologique doit être réalisé dès le diagnostic établi.

Il s'agit alors de prendre en charge :

- les malformations pharyngolaryngées ;

Figure 23.6. Injection de toxine botulique dans les glandes salivaires.
Ce geste peut être réalisé sous anesthésie locale et sous guidage échographique.

- un dysfonctionnement du sphincter supérieur de l'œsophage (SSO) ou une achalasie pharyngée par :
  - section du muscle cricopharyngien par voie endoscopique ou par voie transcervicale ;
  - injections de toxine botulique dans le SSO (figure 23.6) – résultat aléatoire et souvent temporaire.
- les troubles du comportement alimentaire. Les troubles comportementaux, lorsqu'ils sont primitifs, doivent bénéficier d'une prise en charge psychologique voire psychiatrique le plus précocement possible.

Prise en charge des cofacteurs

Il peut s'agir :
- d'évaluer et de traiter un reflux gastro-œsophagien ;
- de traiter des affections buccodentaires ;
- de corriger des troubles posturaux et des troubles dystoniques ;
- de mettre en place une prévention et une prise en charge, particulièrement psychologique, des troubles induits par l'alimentation entérale ou parentérale, l'hospitalisation chronique ou la maladie chronique.

Prise en charge palliative

De façon générale, le traitement étiologique seul n'est pas possible et la prise en charge des troubles de déglutition repose sur une prise en charge palliative.

Orthophonie

L'orthophonie permet de prendre en charge des troubles sensitifs buccopharyngés et une hypersensibilité buccofaciale, d'entreprendre la rééducation des troubles moteurs et praxiques buccolinguaux, de prendre en charge le bavage,

d'adapter les textures et les vecteurs alimentaires, de mettre en place une guidance parentale.

Prise en charge salivaire

Outre l'orthophonie, la production salivaire peut être réduite par :

- l'utilisation d'atropinique (Scopoderm®);
- l'injection de toxine botulique dans les glandes salivaires principales;
- une ligature des canaux excréteurs des glandes salivaires principales (figure 23.7);
- une exérèse des glandes sublinguales et submandibulaires (figure 23.8).

L'indication dépendra de l'importance de la symptomatologie, des traitements déjà réalisés et des effets secondaires de ces derniers.

Figure 23.7. Ligature des canaux salivaires.
Après repérage et dissection du canal, ce dernier est lié ou clippé.

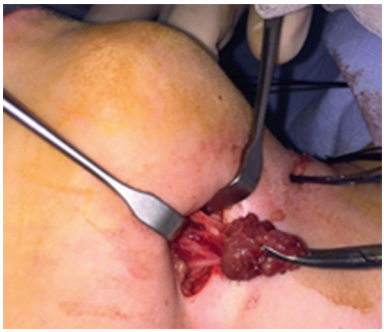

Figure 23.8. Résection des glandes submandibulaires.
La résection des glandes submandibulaires est réalisée par incisions sous-maxillaires.

Prise en charge nutritionnelle

- Un bilan nutritionnel permettra de savoir si un soutien nutritionnel est nécessaire.
- Selon l'importance des besoins, la durée attendue et les difficultés alimentaires, un enrichissement alimentaire per os, une alimentation entérale sur sonde naso-gastrique ou sur gastrostomie peuvent être instaurés.

Dysfonctionnement du carrefour aérodigestif

Il convient :

- d'arrêter l'alimentation per os ;
- de réduire la production salivaire ;
- en cas d'inhalation persistante, de procéder à une exclusion du carrefour par une trachéotomie avec ballonnet ou, de façon plus efficace, une fermeture laryngée.

Vidéos

Les vidéos suivantes sont accessibles à l'adresse suivante :
http://www.em-consulte/e-complement/474471

Vidéo 23.1. Défaut de déclenchement du réflexe pharyngé.
L'apparition du bol alimentaire dans l'oropharynx n'est pas normale. Le réflexe pharyngé se déclenche avec retard. En revanche, lors du déclenchement, on observe une vidange complète de l'hypopharynx.

Vidéo 23.2. Défaut de déclenchement du réflexe pharyngé.
Le défaut de déclenchement est visible lors de la fibroscopie en utilisant des aliments solides.

Vidéo 23.3. Stase salivaire.
Il n'existe pas de vidange de l'hypopharynx avec une stase permanente de salive. Cette stase est responsable d'inhalation lors de l'inspiration.

Vidéo 23.4. Défaut d'ouverture du sphincter supérieur de l'œsophage.
La fluoroscopie de déglutition montre un défaut d'ouverture du sphincter supérieur de l'œsophage, responsable d'une stase hypopharyngée. Il s'y associe des fausses routes secondaires lors des reprises inspiratoires.

Vidéo 23.5. Troubles de la coordination.
Évaluation après accident anoxique. La fluoroscopie montre un trouble de coordination avec des difficultés de recul de la base de langue, et une contraction désorganisée des structures pharyngo-œsophagiennes. Le bol alimentaire se disperse dans le pharynx. Par intermittence, le réflexe pharyngé se déclenche de façon coordonnée, permettant la vidange du bol alimentaire.

Pour en savoir plus

Durvasula VS, O'Neill AC, Richter GT. Oropharyngeal dysphagia in children : mechanism, source, and management. Otolaryngol Clin North Am 2014 ; 47(5) : 691–720.

Franklin AL, Petrosyan M, Kane TD. Childhood achalasia : a comprehensive review of disease, diagnosis and therapeutic management. World J Gastrointest Endosc 2014 ; 16 : 105–11.

Gurberg J, Birnbaum R, Daniel SJ. Laryngeal penetration on videofluoroscopic swallowing study is associated with increased pneumonia in children. Int J Pediatr Otorhinolaryngol 2015 ; 79(11) : 1827–30.

Kakodkar 1 K, Schroeder Jr. JW. Pediatric dysphagia. Pediatr Clin North Am 2013 ; 60(4) : 969–77.

Kemps G, Sewitch M, Birnbaum R, et al. Contrast pooling in videofluoroscopic swallowing study as a risk factor for pneumonia in children with dysphagia. Int J Pediatr Otorhinolaryngol 2015 ; 79(8) : 1306–9.

Michaud L, Fayoux P. Dysphagie de l'enfant. Pas à pas en pédiatrie. http://pap-pediatrie.com/hepatogastro/dysphagie-de-l%E2%80%99enfant.

Silvers WS, Levine JS, Poole JA, et al. Inlet patch of gastric mucosa in upper esophagus causing chronic cough and vocal cord dysfunction. Ann Allergy Asthma Immunol 2006 ; 96(1) : 112–5.

CHAPITRE

24

Pathologie de la muqueuse orale

Céline Bernardeschi, Roger Kuffer

PLAN DU CHAPITRE

- Lésions papuleuses, hyperplasiques et hyperkératosiques
  - Hyperplasie épithéliale focale ou maladie de Heck
  - Affections congénitales sans risque d'évolution maligne
  - Affections comportant un risque d'évolution maligne
  - Lichen scléreux
  - Hyalinose cutanéomuqueuse
- Érosions et ulcérations
  - Herpangine
  - Syndrome main-pied-bouche
  - Aphtes communs
  - Neutropénie cyclique
- Bulles
  - Impétigo
  - Épidermolyses bulleuses congénitales
  - Pemphigus vulgaire
  - Dermatite herpétiforme
  - Érythème polymorphe
- Vésicules
  - Herpès (virus HSV 1 ou 2)
  - Zona (virus VZV)

ORL de l'enfant
© 2017, Elsevier Masson SAS. Tous droits réservés

Points clés

- Les pathologies de la muqueuse buccale de l'enfant sont extrêmement variées, de même que leurs prises en charge.
- Il est important de savoir diagnostiquer les lésions à risque de transformation maligne, telles que l'hamartome orthokératosique ou le *KID syndrome*, ainsi que celles relevant de pathologies sous-jacentes sévères, telles que les épidermolyses bulleuses.
- Certaines étiologies peuvent bénéficier de traitements médicamenteux (corticothérapie orale dans le pemphigus vulgaire, antibiothérapie dans l'impétigo, aciclovir per os dans les gingivostomatites herpétiques de début récent).

Lésions papuleuses, hyperplasiques et hyperkératosiques

Hyperplasie épithéliale focale (HEF) ou maladie de Heck

■ Cette atteinte (figure 24.1) a été décrite chez les Indiens d'Amérique et les Inuits du Groenland ; elle existe aussi en Afrique et aux Antilles.

■ Aspect clinique : on retrouve des papules multiples, plus ou moins plates et lisses, rose pâle, opalines ou blanchâtres, sur la muqueuse des joues, du vestibule et des lèvres.

■ Diagnostic différentiel : condylomes vénériens, papillomes multiples.

■ Virologie : les virus HPV (papillomavirus humains) 13 ou 32 [1] sont spécifiques de la cavité orale et de l'HEF ; ils sont non oncogènes.

Affections congénitales sans risque d'évolution maligne

Maladie de Darier (dyskératose folliculaire)

■ C'est une affection autosomique dominante comportant des placards verruqueux du tronc et plus rarement des papules opalines des muqueuses palatine, gingivale et jugale, parfois avec un aspect villeux du dos de la langue.

■ Une complication possible est la surinfection herpétique [2].

Figure 24.1. Maladie de Heck.

Kératodermies palmoplantaires congénitales

On retrouve :

- la pachyonychie congénitale (syndrome de Jadassohn-Lewandowsky), avec hyperkératose des ongles ;
- le syndrome de Thost-Unna, avec hyperidrose, kératoses des joues et de la langue ;
- le syndrome d'Olmsted, avec kératoses des coudes et genoux, et péri-orificielles (lèvres, narines, etc.).

White sponge nevus

- C'est une pathologie autosomique (figure 24.2) dominante assez fréquente, avec atteinte des muqueuses orale, génitale [3] et anale.
- Les premières lésions apparaissent sur la muqueuse des joues.
- L'extension peut concerner la langue, les lèvres et le plancher oral [4].

Affections comportant un risque d'évolution maligne

Hamartome orthokératosique

- Il s'agit de l'ancien nævus orthokératosique de Cooke.
- C'est une affection rare d'apparition progressive au cours de l'enfance et de découverte tardive.
- On retrouve des lésions blanches gingivopalatines, parfois jugales, plus ou moins étendues.
- Il existe un risque d'évolution vers le carcinome à l'âge adulte.

KID syndrome

- Ce syndrome est l'association d'une kératite, d'une ichtyose et d'une surdité (*deafness*).

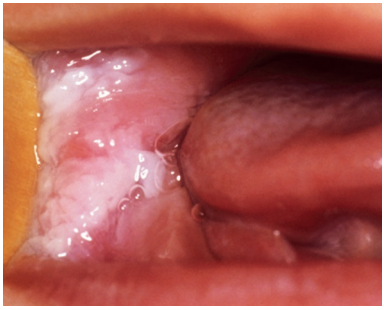

Figure 24.2. ***White sponge nevus.***

- C'est une affection de transmission autosomique dominante, avec atteinte kératosique diffuse et aspect épaissi de la muqueuse orale.
- Quelques cas de carcinomes épidermoïdes de la langue ont été décrits [5].

Lichen scléreux

- Une atteinte orale (figure 24.3) est très rare et exclusivement labiale [6], une atteinte génitale associée étant très fréquente.
- On retrouve une plaque blanche bien limitée et déprimée des lèvres.
- Il n'y a pas de risque d'évolution néoplasique.

Hyalinose cutanéomuqueuse

- C'est une affection de transmission autosomique récessive (figure 24.4).
- Elle se présente avec une atteinte buccale, pharyngée (voix rauque), cutanée, des phanères et du système nerveux.
- Il n'y a pas de risque d'évolution maligne.

Figure 24.3. Lichen scléreux.

Figure 24.4. Hyalinose cutanéomuqueuse.

Figure 24.5. Herpangine.

Érosions et ulcérations

Herpangine

- L'herpangine (figure 24.5) est provoquée par le virus coxsackie A, rarement B.
- Elle est contagieuse, et il existe des épidémies scolaires.
- Elle provoque des érosions orales postérieures, une dysphagie, des douleurs pharyngées, de la fièvre.

Syndrome main-pied-bouche

- Ce syndrome est dû au virus coxsackie A16 le plus souvent et touche les enfants de moins de 5 ans.
- La contagiosité est très importante.
- Il provoque des douleurs, des vésicules et érosions du palais, de la langue et des joues, ainsi que des vésicules et croûtes des mains et des pieds.

Aphtes communs

- Les aphtes communs sont fréquents et touchent les enfants de plus de 5 ans.
- Ils se présentent comme une ulcération à fond nécrotique, avec une base infiltrée et un pourtour érythémateux.
- Ils peuvent siéger sur les lèvres, les joues, le vestibule, le plancher oral.

Neutropénie cyclique

- La neutropénie cyclique (figure 24.6) est possiblement liée à la mutation du gène *ELANE* (*elastase, neutrophil expressed*) [7].
- Elle entraîne de petites érosions confluentes, et souvent une gingivite ou une parodontite douloureuse.
- L'évolution est cyclique lors de la neutropénie transitoire (toutes les 3 semaines).

Figure 24.6. Neutropénie cyclique.

Figure 24.7. Impétigo.

Bulles

Impétigo

- C'est une atteinte cutanée péri-orale (figure 24.7) souvent étendue à la demi-muqueuse labiale.
- Elle se présente sous forme de bulles qui se dessèchent rapidement et forment des croûtes jaunâtres « mélicériques ».
- Un agent infectieux est en cause – staphylocoque ou streptocoque.

Épidermolyses bulleuses congénitales

On retrouve une atteinte orale constante dans la forme jonctionnelle létale, et très grave dans la forme dystrophique récessive.

Pemphigus vulgaire

- Il existe des érosions orales douloureuses initiales et une atteinte cutanée secondaire avec signe de Nikolsky.
- Des surinfections herpétiques sont fréquentes, et à redouter [8].
- Le diagnostic est posé par cytologie, biopsie, immunofluorescence directe avec sérum anti-immunoglobuline (IgG) ± C3.
- Le traitement consiste en une corticothérapie orale.

Figure 24.8. Dermatite herpétiforme.

Figure 24.9. Érythème polymorphe.

Dermatite herpétiforme

- Une atteinte orale est rare (figure 24.8); il s'agit alors de petites érosions dites « aphtoïdes » et d'éléments purpuriques.
- Le diagnostic est établi à partir d'une biopsie qui met en évidence des dépôts granuleux d'IgA.
- Cette affection est toujours associée à une entéropathie au gluten.

Érythème polymorphe

Voir la figure 24.9.

Vésicules

Herpès (virus HSV 1 ou 2)

- Primo-infection : l'incubation dure 5 jours puis on retrouve une fièvre et des douleurs pharyngées, et ensuite des vésicules et érosions.
- Une auto-inoculation est possible (doigt–œil).
- Le traitement consiste en l'administration d'antalgiques, de bains de bouche antiseptiques, d'aciclovir per os.

Zona (virus VZV)

- Le zona se présentement cliniquement avec une fièvre, une éruption microvésiculeuse unilatérale et des polyadénopathies.
- Une PCR (*polymerase chain reaction*) peut être réalisée à la recherche d'ADN de VZV en cas de doute diagnostique avec un herpès.
- Le traitement consiste en bains de bouche antiseptiques, administration d'antalgiques – un traitement antiviral n'est pas indiqué chez l'enfant.

Références

[1] Binder B, Wieland U, Smolle J. Focal epithelial hyperplasia (Heck disease) in a black child. Pediatr Dermatol 2007; 24(4) : E31–2.

[2] Vogt KA, Lohse CM, El-Azhary RA, et al. Kaposi varicelliform eruption in patients with Darier disease : a 20-year retrospective study. J Am Acad Dermatol 2015; 72(3) : 481–4.

[3] García-Malinis AJ, Agón-Banzo PJ, Marigil MA, et al. Vulvar white sponge naevus in a girl. J Eur Acad Dermatol Venereol 2016; 30(5) : 855–6.

[4] Songu M, Adibelli H, Diniz G. White sponge nevus : clinical suspicion and diagnosis. Pediatr Dermatol 2012; 29(4) : 495–7.

[5] Coggshall K, Farsani T, Ruben B, et al. Keratitis, ichthyosis, and deafness syndrome : a review of infectious and neoplastic complications. J Am Acad Dermatol 2013; 69(1) : 127–34.

[6] Attili VR, Attili SK. Lichen sclerosus of lips : a clinical and histopathologic study of 27 cases. Int J Dermatol 2010; 49(5) : 520–5.

[7] Germeshausen M, Deerberg S, Peter Y, et al. The spectrum of ELANE mutations and their implications in severe congenital and cyclic neutropenia. Hum Mutat 2013; 34(6) : 905–14.

[8] Esmaili N, Mortazavi H, Noormohammadpour P, et al. Pemphigus vulgaris and infections : a retrospective study on 155 patients. Autoimmune Dis 2013; 2013 : 834295.

CHAPITRE

25

Rhinites et sinusites aiguës

Complications des infections rhinosinusiennes

Marie-Noëlle Calmels

PLAN DU CHAPITRE

- Définition
- Rhinites et rhinosinusites aiguës
  - Rhinite et rhinopharyngite aiguë
  - Rhinosinusite aiguë
- Complications
  - Ethmoïdite aiguë extériorisée
  - Complications endocrâniennes
  - Complications osseuses

ORL de l'enfant
© 2017, Elsevier Masson SAS. Tous droits réservés

Points clés

- La rhinite est une inflammation aiguë de la muqueuse nasale, généralement d'origine virale. Son traitement est symptomatique.
- La sinusite est plus rare chez l'enfant compte tenu d'un développement progressif des cavités sinusiennes.
- Les sinusites sont généralement d'origine bactérienne.
- Les sinusites présentent un risque de complications orbitaires, intracrâniennes ou générales.
- Le diagnostic des sinusites repose sur l'examen clinique et l'imagerie, qui confirmera le diagnostic et éliminera une complication.
- Le traitement des sinusites repose sur l'antibiothérapie et, si nécessaire, la chirurgie.

Définition

■ Une rhinite est une atteinte inflammatoire aiguë des voies aériennes supérieures bénigne et fréquente.
■ La sinusite est une inflammation des cavités sinusiennes.
■ La localisation de l'atteinte sinusienne est intimement liée à l'âge : ethmoïdite < 6 ans < sinusite maxillaire < 8 ans < sinusites frontales et sphénoïdales.
■ Cette atteinte expose à des complications potentiellement graves par lyse osseuse ou diffusion veineuse.

Rhinites et rhinosinusites aiguës

Rhinite et rhinopharyngite aiguë

■ On retrouve une obstruction nasale, une fièvre < 38,5 °C, une rhinorrhée antérieure bilatérale mucopurulente, un jetage postérieur, une inflammation de la muqueuse pharyngée, des polyadénopathies cervicales inflammatoires.
■ L'évolution est favorable avec une résolution spontanée en 5 à 6 jours [1].
■ Le traitement est symptomatique : soins locaux, antipyrétiques si besoin.
■ L'étiologie est virale le plus souvent : rhinovirus, myxovirus, adénovirus et entérovirus.
■ Les cas particuliers sont la rhinite néonatale (intérêt de l'adrénaline locale), la rhinite allergique (intérêt des corticoïdes locaux et des antihistaminiques), la rhinite unilatérale (penser aux corps étrangers).

Rhinosinusite aiguë

■ Une rhinosinusite aiguë est caractérisée par une persistance > 10 jours ou une aggravation à 5 jours d'au moins deux symptômes classiques : rhinorrhée, obstruction nasale, douleurs faciales, hyposmie, toux, fièvre [2].

- L'étiologie est bactérienne.
- Il existe peu de données sur l'efficacité des traitements adjuvants aux antibiotiques : la corticothérapie inhalée ou systémique (après 48 heures d'antibiothérapie efficace) – qui peut être proposée.

Ethmoïdite aiguë non extériorisée

- Il convient d'éliminer les signes de gravité : signes neurologiques, complications ophtalmologiques.
- Un bilan ophtalmologique est systématique en cas de traitement en hospitalisation nécessaire.
- Cette affection consiste en une rhinopharyngite avec retentissement général (fièvre > 38,5 °C, enfant abattu) et un œdème palpébral inflammatoire débutant à la région canthale interne, avec extension rapide vers les deux paupières.
- Traitement [3] : antibiothérapie – amoxicilline–acide clavulanique, 80 mg/kg/j en 3 prises orales pendant 10 jours – et désinfection rhinopharyngée.
- Une surveillance ophtalmologique rapprochée est nécessaire.
- Penser aux diagnostics différentiels : piqûre d'insecte, conjonctivite aiguë, dacryocystite, érysipèle, cellulite cutanée, ostéomyélite, allergie.

Sinusite maxillaire aiguë

- Le diagnostic clinique est difficile chez le jeune enfant, avec un tableau de rhinopharyngite aiguë de plus de 10 jours, une toux à prédominance nocturne, des manifestations algiques de la face, des symptômes unilatéraux, une asthénie.
- Chez l'enfant plus grand (plus de 10 à 12 ans), le tableau clinique est identique à celui de l'adulte. Il faut rechercher un foyer infectieux dentaire.
- Le diagnostic est posé en recherchant du pus au méat moyen à la nasofibroscopie. Il n'y a pas d'examen complémentaire en première intention.
- Traitement [3] : amoxicilline – 80–90 mg/kg/j en 2 ou 3 prises, 8 à 10 jours –; en cas d'échec ou de sinusite d'origine dentaire : amoxicilline–acide clavulanique – 80 mg/kg/j en 3 prises orales pendant 10 jours; désinfection rhinopharyngée.

Autres sinusites

- Sinusite sphénoïdale aiguë : elle est rarement isolée chez l'enfant; elle se présente avec des douleurs rétro-/intraorbitaires et du vertex.
- Sinusite frontale aiguë : elle provoque des céphalées frontales en barre.
- Le diagnostic est clinique et neuroradiologique – scanner des sinus.
- Traitement [3] : amoxicilline–acide clavulanique – 80 mg/kg/j en 3 prises orales pendant 10 jours –; désinfection rhinopharyngée.

Complications

■ Les complications indiquent le plus souvent la réalisation en urgence d'un scanner des sinus et cérébral sans et avec injection ± une IRM.

■ Il s'agit de complications
- orbitaires – 60 à 70 % des cas ;
- neurologiques – 15 à 20 % des cas ;
- osseuses – 5 à 10 % des cas.

Ethmoïdite aiguë extériorisée

■ Un œdème palpébral important est présent avec des douleurs et des signes généraux : fièvre > 39 °C, frissons, céphalées, altération de l'état général (figure 25.1).

■ La classification de Chandler répertorie 5 stades d'ethmoïdite (tableau 25.1).

■ Le traitement est médical (tableau 25.2) ± un drainage chirurgical. En présence d'un abcès (figures 25.2 et 25.3), on peut débuter par un traitement médical s'il n'y a pas d'altération de l'acuité visuelle, s'il existe un abcès sous-périosté médial de volume < 1 ml ou 5 mm, si l'enfant a moins de 4 ans, si la prise en charge est précoce et le bilan biologique peu perturbé [4]. S'il n'y a pas d'amélioration à 48 heures de prise en charge *ou* en cas de complications ophtalmologiques *ou* de mauvaise tolérance, un drainage chirurgical de l'abcès est réalisé par voie endoscopique ou externe.

Figure 25.1. Ethmoïdite gauche extériorisée.

Tableau 25.1. Classification des ethmoïdites selon Chandler.

Stade 1	Œdème inflammatoire = cellulite préseptale Œdème palpébral, absence de trouble visuel ou limitation de la mobilité oculaire
Stade 2	Cellulite orbitaire = périostite de la lame papyracée avec œdème diffus du tissu adipeux orbitaire Exophtalmie réductible
Stade 3	Abcès orbitaire sous-périosté Exophtalmie partiellement réductible, limitation de la mobilité oculaire qui est douloureuse, baisse de l'acuité visuelle possible Rechercher les signes de gravité : immobilité du globe (III, IV, VI), mydriase (II), anesthésie cornéenne (V1)
Stade 4	Abcès orbitaire Exophtalmie sévère non latéralisée et non réductible, baisse de l'acuité visuelle Rechercher les signes de gravité : immobilité du globe (III, IV, VI), mydriase (II), anesthésie cornéenne (V1)
Stade 5	Thrombose du sinus caverneux Cécité, ophtalmoplégie complète, signes orbitaires controlatéraux, réaction méningée et altération de l'état général

D'après : Chandler JR, Langenbrunner DJ, Stevens ER. The pathogenesis of orbital complications in acute sinusitis. The Laryngoscope 1970; 80 (9) : 1414-28.

Tableau 25.2. Choix préférentiel et solutions alternatives proposées par le Groupe de pathologie infectieuse pédiatrique (GPIP) de la Société française de pédiatrie pour le traitement antibiotique de première intention des ethmoïdites, sinusites et cellulites orbitaires sévères du nourrisson et de l'enfant.

Cibles bactériologiques	Antibiotiques IV première intention	Solution alternative IV (allergie documentée aux pénicillines)	Allergie mixte pénicillines/céphalosporines
Streptococcus pneumoniae *Haemophilus influenzae* *Peptostreptococcus*	Amoxicilline–acide clavulanique : 150 mg/kg/j en 3 IVL	Céfotaxime : 200 mg/kg/j en 3–4 IVL ou Ceftriaxone : 50 mg/kg/j en 1 IVL (ou IM)	Lévofloxacine IV < 5 ans : 10 mg/kg/12 h > 5 ans : 10 mg/kg/j (1 prise) Maximum < 500 mg

– En cas de syndrome toxinique : ajouter clindamicine.
– En cas d'allergie aux pénicillines avec forme grave et en cas d'atteinte neuroméningée : céfotaxime 200 mg/kg/j en 3 IVL + métronidazole 30 mg/kg/j en 3 IVL.

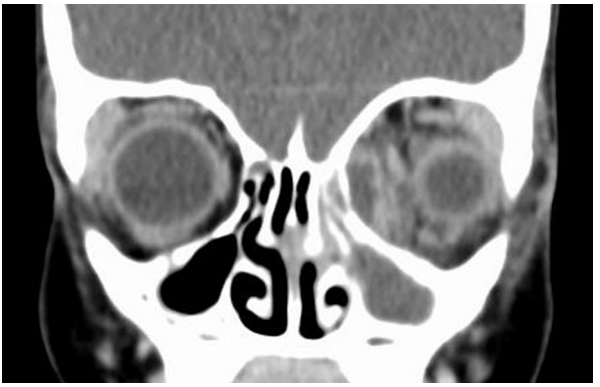

Figure 25.2. Abcès sous-périosté orbitaire gauche.
TDM du sinus, coupe axiale.

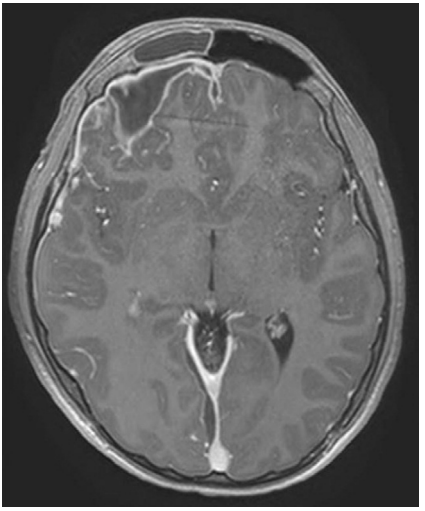

Figure 25.3. Abcès sous-périosté orbitaire gauche.
TDM du sinus, coupe frontale.

Complications endocrâniennes

- Il peut s'agir d'un empyème, d'un abcès intracérébral, d'une méningite, d'une thrombose du sinus caverneux, d'une thrombophlébite.
- Les symptômes sont peu spécifiques : céphalées, altération de la conscience, signes de focalisation (VIIe paire crânienne, nerfs oculomoteurs, V^{e} paire crânienne) et signes d'hypertension intracrânienne [5].
- Il existe un intérêt à pratiquer une IRM associée au scanner (figure 25.4).

Figure 25.4. Sinusite frontale droite avec empyème frontal et interhémisphérique postérieur.
IRM, séquence T1 avec gadolinium.

Complications osseuses

- On retrouve principalement une ostéomyélite dans les sinusites maxillaires et frontales.
- Elle peut être associée à une complication intracrânienne.

Références

[1] Nicollas R, Triglia JM. Les rhino-pharyngites de l'enfant. Pathologie du cavum. Paris : Masson ; 2002. Vol.

[2] Wald ER, Applegate KE, Bordley C, et al. Clinical practice guideline for the diagnosis and management of acute bacterial sinusitis in children aged 1 to 18 years. Pediatrics 2013 ; 132(1) : e262–80.

[3] Azria R, Barry B, Bingen E, et al. Antibiotic stewardship. Med Mal Infect 2012 ; 42(10) : 460–87.

[4] Bedwell JR, Choi SS. Medical versus surgical management of pediatric orbital subperiosteal abscesses. Laryngoscope 2013 ; 123(10) : 2337–8.

[5] Piatt Jr, Joseph H. Intracranial suppuration complicating sinusitis among children : an epidemiological and clinical study : Clinical article. J Neurosurg Ped 2011 ; 7(6) : 567–74.

CHAPITRE

26

Rhinosinusite chronique et rhinite allergique

PLAN DU CHAPITRE

26.1. Rhinosinusite chronique

- Introduction
- Prise en charge diagnostique
  - Anamnèse
  - Examen physique
  - Bilans complémentaires
  - Traitement
  - Conclusion

26.2. Rhinite allergique

- Introduction
- Exploration de l'allergie
  - Histoire clinique
  - Classification de la rhinite allergique
  - Bilan complémentaire
- Prise en charge de l'allergie
  - Mesures environnementales
  - Traitements médicamenteux
  - Immunothérapie spécifique
  - Comorbidités

ORL de l'enfant
© 2017, Elsevier Masson SAS. Tous droits réservés

26.1. Rhinosinusite chronique

Sam J. Daniel, Patrick Froehlich

Points clés

- La rhinosinusite chronique se définit par la présence de signes rhinosinusiens durant au moins 3 mois.
- Le diagnostic est clinique et radiologique.
- Les étiologies sont multiples. Le diagnostic étiologique doit donc être exhaustif mais raisonné.
- La présence d'une polypose doit faire éliminer une pathologie mucociliaire.
- Le traitement est étiologique si possible, sinon symptomatique, reposant sur l'hygiène nasale et la corticothérapie. La place de la chirurgie reste très limitée.

Introduction

■ La rhinosinusite chronique pédiatrique est une maladie inflammatoire de la région des muqueuses nasales et des sinus paranasaux.

■ Elle a des répercussions considérables sur la qualité de vie des patients atteints [1].

■ Elle peut coexister par les rhinites allergiques ou l'hypertrophie adénoïdienne ou être aggravée par elles [2].

■ Elle est associée dans certains cas à une polypose nasale.

Prise en charge diagnostique

Anamnèse

■ Le diagnostic est fondé sur la présence d'au moins deux des symptômes suivants sur une période minimale de 3 mois : drainage purulent antérieur, drainage postérieur/toux, obstruction nasale, congestion/sensation de pression et/ou de douleur faciale, troubles de l'odorat.

■ Il existe également une inflammation de la muqueuse nasale, un drainage purulent, ou une polypose nasale à la rhinoscopie et/ou à la tomographie au niveau du complexe ostéoméatal et/ou des sinus [3, 4].

■ Il convient de rechercher les antécédents médicaux d'allergies, des symptômes d'hypertrophie/infection des adénoïdes, surtout chez les plus jeunes, les signes de reflux gastro-œsophagien, et de déficit immunitaire.

■ En cas de polypose nasale bilatérale, il faut exclure la fibrose kystique, les dysfonctions ciliaires [5], les troubles de clairance mucociliaire, une sinusite allergique fongique, ainsi que les maladies respiratoires exacerbées par l'acide acétylsalicylique [6] dans les formes bilatérales.

■ En cas de polype unilatéral, il faut évoquer un polype antro- ou sphénochoanal, un corps étranger ou une tumeur intranasale.

Examen physique

■ L'examen physique évalue :
- la cloison nasale pour déviation ou perforation, la région du méat moyen et les cornets (hypertrophie ou anomalies) ;
- le passage nasal pour obstructions anatomiques ;
- la présence de masses ou de sécrétions nasales.

■ L'examen oropharyngé permet de déceler un écoulement postérieur ainsi qu'une extension pharyngée de masses d'origine nasopharyngée.

■ L'endoscopie nasale s'avère fort utile dans l'évaluation de l'enfant avec rhinosinusite chronique afin de documenter l'œdème de la muqueuse nasale, la purulence des sécrétions, la présence de problématiques adénoïdiennes (hypertrophie ou infection), et de détecter des polypes aux premiers stades de développement.

Bilans complémentaires

■ La tomographie peut également fournir la plupart de ces informations avec cependant l'inconvénient d'exposition à la radiation.

■ La radiographie standard n'a plus d'indication.

■ Le bilan allergologique est abordé dans le sous-chapitre suivant.

■ Pour ce qui est du bilan immunitaire, le bilan de débrouillage comportera :
- une numération formule sanguine ;
- un bilan martial ;
- le dosage des immunoglobulines ;
- des sérologies vaccinales.

■ En cas d'anomalie de ce premier bilan, celui-ci sera complété après avis spécialisé par :
- une évaluation du reflux gastro-œsophagien : pH-métrie ou test d'épreuve aux antisécrétoires ;
- une évaluation ciliaire : dosage du monoxyde d'azote (NO) nasal – s'il est effondré : biopsie ciliaire ;
- un test de la sueur en cas de suspicion de mucoviscidose.

Traitement

■ L'identification des facteurs contribuant à la rhinosinusite chronique ou l'aggravant est nécessaire avant la mise en route du traitement.

■ Une *rhinosinusite chronique avec polypes nasaux* est traitée au moyen de corticoïdes par voie intranasale. Des antibiotiques à large spectre (par exemple

amoxicilline et acide clavulanique, métronidazole et un macrolide, une céphalosporine de 2e ou 3e génération) sont recommandés lorsqu'il y aussi suspicion ou présence d'infection. De plus, des stéroïdes oraux pourraient être prescrits pendant quelques jours pour les patients dont les symptômes sont sévères ou persistants.

■ Pour une *rhinosinusite chronique sans polypes nasaux*, on recommande des corticoïdes par voie intranasale et des antibiotiques dont le choix pourrait être guidé par culture. L'antibiothérapie est généralement prescrite pour une durée de 3 semaines. Ceci est accompagné d'irrigation avec une solution saline, et des corticoïdes nasaux. Dans certains cas très sévères, des corticoïdes sont ajoutés par voie orale.

■ Si le patient ne répond pas au traitement, il faudra envisager d'autres diagnostics, tels que la rhinite allergique (voir ci-après) ou non allergique, la rhinite vasomotrice, la rhinosinusite allergique fongique ou la sinusite fongique, et faire une demande de consultation en oto-rhino-laryngologie. L'adénoïdectomie s'avère utile, en particulier chez les enfants de moins de 6 ans. La chirurgie endoscopique des sinus est indiquée en cas d'échec du traitement médical et de l'adénoïdectomie.

Conclusion

La rhinosinusite chronique présente un défi pour le médecin traitant, et a un impact important sur la qualité de vie du patient. Un contrôle des affections sous-jacentes est de mise, avec une approche thérapeutique ciblée afin de réduire l'inflammation et de traiter l'infection. En cas d'échec du traitement médical, une approche chirurgicale incluant une adénoïdectomie et une chirurgie endoscopique des sinus ± polypectomie peut s'avérer nécessaire.

Références

[1] Kay DJ, Rosenfeld RM. Quality of life for children with persistent sinonasal symptoms. Otolaryngol Head Neck Surg 2003; 128 : 17–26.

[2] Smart BA. The impact of allergic and nonallergic rhinitis on pediatric sinusitis. Curr Allergy Asthma Rep 2006; 6 : 221–7.

[3] Fokkens WJ, Lund VJ, Mullol J, et al. European position paper on rhinosinusitis and nasal polyps 2012. Rhinology 2012; 50(1) : 1–12.

[4] Brietzke SE, Shin JJ, Choi S, et al. Clinical consensus statement : pediatric chronic rhinosinusitis. Otolaryngol Head Neck Surg 2014; 151 : 542–53.

[5] Shapiro AJ, Zariwala MA, Ferkol T, et al. Diagnosis, monitoring, and treatment of primary ciliary dyskinesia : PCD foundation consensus recommendations based on state of the art review. Pediatr Pulmonol 2016; 51(2) : 115–32.

[6] Kaplan A. Canadian guidelines for chronic rhinosinusitis : Clinical summary. Can Fam Physician 2013; 59 : 1275–81. e1528–1234.

26.2. Rhinite allergique

Clémence Mordacq, Antoine Deschildre

Points clés

- La rhinite allergique est une affection fréquente chez l'enfant, dès le plus jeune âge.
- L'établissement du diagnostic est indispensable pour traiter.
- Il importe de limiter l'impact sur la qualité de vie et d'éviter les complications.
- Le diagnostic repose sur l'interrogatoire associé à l'enquête allergologique.
- La prise en charge comprend des mesures environnementales et des traitements symptomatiques (antihistaminiques et corticoïdes nasaux). L'immunothérapie spécifique est possible chez l'enfant et peut modifier l'évolution de l'allergie.

Introduction

- La rhinite allergique représente la principale cause de rhinite chronique en pédiatrie.
- Elle existe précocement dans l'enfance, et a été décrite chez le nourrisson.
- Elle concerne 10 à 40 % de la population pédiatrique selon l'âge [1–3].
- Elle a des répercussions sur la qualité de vie, l'apprentissage ou le sommeil.
- Il existe un lien entre la rhinite allergique et le développement ultérieur d'un asthme [1–3].
- Pour ces raisons, le dépistage et la prise en charge de la rhinite allergique sont nécessaires.
- Le diagnostic repose sur un interrogatoire précis et une enquête allergologique.

Exploration de l'allergie

Histoire clinique

- Le diagnostic de rhinite allergique est souvent peu aisé à l'âge préscolaire, car celle-ci est difficile à différencier des rhinites infectieuses répétées.
- Les symptômes évocateurs sont les suivants : éternuements, prurit nasal, rhinorrhée, obstruction nasale, respiration buccale, chronicité des symptômes, caractère saisonnier, lien avec une exposition allergénique, association avec des symptômes oculaires (conjonctivite) [4].
- Il faut rechercher les antécédents familiaux ou personnels d'atopie [2].
- Un dépistage de l'asthme doit compléter l'interrogatoire.

■ Il convient de rechercher des complications (troubles du sommeil, apnées obstructives du sommeil, difficultés d'apprentissage, etc.) et le caractère atypique des symptômes (caractère unilatéral, etc.) ou de résistance à la prise en charge spécifique.

■ Lors d'une consultation ORL, une endoscopie nasale peut être réalisée, permettant d'examiner l'aspect de la muqueuse (figure 26.1), de vérifier la présence d'une polypose, d'éliminer une autre étiologie nasale, d'observer l'aspect de la muqueuse pharyngée et des tympans.

Classification de la rhinite allergique

La sévérité de la rhinite allergique est classée selon la classification ARIA (*Allergic Rhinitis and its Impact on Asthma*) : rhinite allergique légère, modérée, ou sévère et caractère intermittent ou persistant (figure 26.2) [5].

Bilan complémentaire

■ D'après les recommandations de la Société de pneumologie de langue française (SPLF) [6], le bilan complémentaire doit comprendre :

- des tests cutanés ou *prick tests*, qui sont le *gold standard* pour le diagnostic de l'allergie :
  - tests réalisables à tout âge, en l'absence de prise d'antihistaminiques (au moins 5 jours) ;
  - simples à réaliser ;
  - de bonne valeur prédictive négative ;

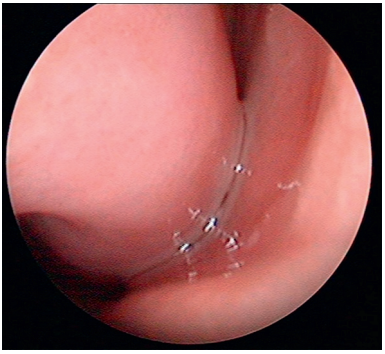

Figure 26.1. Rhinite hypertrophique.
Rhinoscopie antérieure montrant une rhinite hypertrophique obstructive.

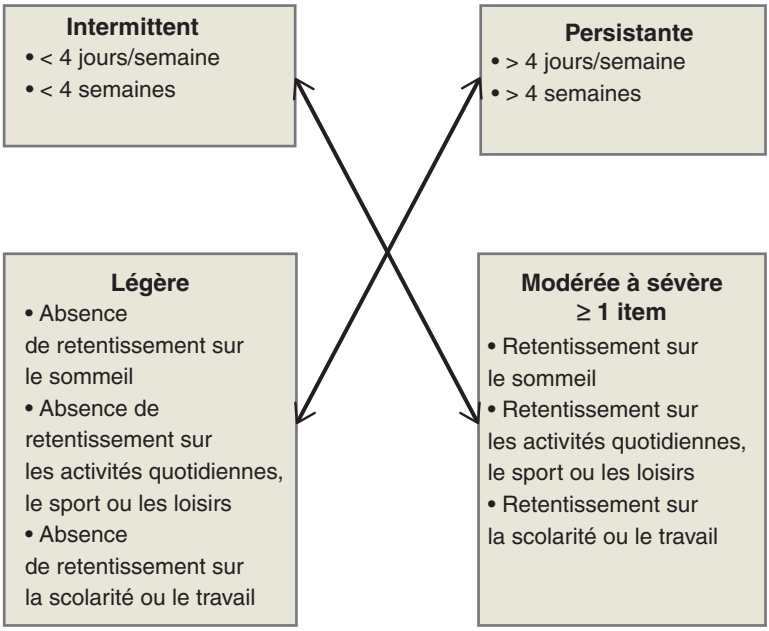

Figure 26.2. Classification de la sévérité de la rhinite allergique selon la classification ARIA (d'après [5]).

– allergènes testés en première intention : acariens (*Dermatophagoides pteronyssinus*, *D. farinae*), pollens de graminées et d'arbres, phanères d'animaux ;
– au cas par cas, allergènes particuliers de l'environnement de l'enfant ;
– lecture des tests cutanés au bout de 15 à 20 minutes : un plus grand diamètre (= 3 mm) de la papule d'induration (et non de l'érythème) est considéré comme positif ;
– réalisation en même temps d'un témoin positif (histamine) et d'un témoin négatif (sérum physiologique) [7].

■ Les tests multi-allergéniques sanguins (Phadiatop®, Phadiatop® nourrisson) peuvent être utilisés en l'absence d'accès aux tests cutanés pour rechercher un terrain atopique. Leur sensibilité est cependant moins bonne.

■ Le dosage des immunoglobulines E (IgE) spécifiques n'a pas de place en première intention dans l'exploration de la rhinite allergique.

■ Les sensibilisations allergéniques peuvent évoluer, se multiplier au fil du temps. Il peut donc être nécessaire de renouveler ces explorations en cas d'évolution ou de récidive des symptômes [8].

Prise en charge de l'allergie

Mesures environnementales

- Ces mesures dépendent de l'allergène en cause dans la rhinite allergique.
- Elles comprennent l'éviction de l'allergène (par exemple un animal).
- Des mesures anti-acariens – aération des pièces, housses et matelas anti-acariens, suppression des moquettes – sont efficaces dans la réduction de la charge allergénique, mais souvent insuffisantes et transitoires [9].
- L'exposition pollinique est beaucoup plus difficile à contrôler [4].

Traitements médicamenteux

Les traitements médicamenteux utilisés dans la rhinite allergique sont symptomatiques :

- les antihistaminiques non sédatifs, utilisés sous forme de sirop dès l'âge d'un an, sont indiqués en première intention dans la rhinite allergique légère ou intermittente [4, 5] ;
- les corticoïdes nasaux, indiqués dès l'âge de 2 ans, sont recommandés dans la rhinite allergique modérée à sévère, et peuvent être associés à un antihistaminique et aux lavages de nez. Leur efficacité est démontrée, en particulier sur l'obstruction nasale [4, 5].

Immunothérapie spécifique

- L'immunothérapie spécifique (ITS) est le seul traitement qui modifie l'évolution de l'allergie en induisant une tolérance immunologique de l'allergène.
- La voie sublinguale est privilégiée par rapport à la voie sous-cutanée.
- Les effets secondaires (syndrome oral, douleurs abdominales) sont limités, et il n'y a pas de risque d'anaphylaxie.
- L'ITS est actuellement proposée à partir de l'âge de 5 ans, en l'absence de contrôle de la rhinite allergique par les thérapeutiques habituelles et en l'absence d'asthme sévère ou non contrôlé.
- Son efficacité a été démontrée pour les acariens et les graminées [10–12].
- Il existe un effet rémanent de l'ITS, après au moins 3 ans de traitement [13, 14].
- L'ITS détient un rôle dans la prévention secondaire de l'asthme [14].

Comorbidités

- Le dépistage et la prise en charge des comorbidités allergiques, en particulier l'asthme, sont indispensables lors de la prise en charge de la rhinite allergique.
- L'interrogatoire permet d'identifier des symptômes évocateurs d'asthme associés aux symptômes de la rhinite allergique et est le plus souvent complété par des épreuves fonctionnelles respiratoires.

Références

[1] Roberts G, Xatzipsalti M, Borrego LM, et al. Paediatric rhinitis : position paper of the European Academy of Allergy and Clinical Immunology. Allergy 2013 ; 68 : 1102–16.

[2] Herr M, Clarisse B, Nikasinovic L, et al. Does allergic rhinitis exist in infancy ? Findings from the PARIS birth cohort. Allergy 2011 ; 66 : 214–21.

[3] Rochat MK, Illi S, Ege MJ, et al. Allergic rhinitis as a predictor for wheezing onset in school-aged children. J Allerg Clin Immunol 2010 ; 126 : 1170–5.

[4] Turner PJ, Kemp AS. Allergic rhinitis in children. J Paediatr Child Health 2012 ; 48 : 302–10.

[5] Bousquet J, Shünemann HJ, Samolinski B, et al. Allergic Rhinitis and its Impact on Asthma (ARIA) : achievements in 10 years and future needs. J Allerg Clin Immunol 2012 ; 130 : 1049–62.

[6] Recommandations de la SPLF, sur Asthme et Allergie. Rev Mal Respir 2007 ; 24 : 221–32.

[7] Bousquet J, Heinzerling L, Bachert C, et al. Practical guide to skin prick tests in allergy to aeroallergens. Allergy 2012 ; 67 : 18–24.

[8] Custovic A, Sonntag HJ, Buchan IE, et al. Evolution pathways of IgE responses to grass and mite allergens throughout childhood. J Allerg Clin Immunol 2015 ; 136 : 1645–52.

[9] Rancé F, Deschildre A, Bidat E, et al. Secondary and tertiary prevention of allergic asthma in children. Rev Mal Respir 2010 ; 27 : 1221–30.

[10] Radulovic S, Wilson D, Calderon M, et al. Systematic reviews of sublingual immunotherapy (SLIT). Allergy 2011 ; 66 : 740–52.

[11] Kim JM, Lin SY, Suarez-Cuervo C, et al. Allergen-specific immunotherapy for pediatric asthma and rhinoconjunctivitis : a systematic review. Pediatrics 2013 ; 131 : 1155–67.

[12] Blaiss M, Maloney J, Nolte H, et al. Efficacy and safety of timothy grass allergy immunotherapy tablets in North American children and adolescents. J Allergy Clin Immunol 2011 ; 127 : 64–71.

[13] Durham SR, Emminger W, Kapp A, et al. SQ-standardized sublingual grass immunotherapy : confirmation of disease modification 2 years after 3 years of treatment in a randomized trial. J Allergy Clin Immunol 2012 ; 129 : 717–25.

[14] Jacobsen L, Niggemann B, Dreborg S, et al. Specific immunotherapy has long-term effect of seasonal and perennial asthma : 10-year follow-up on the pAT study. Allergy 2007 ; 62 : 943–8.

CHAPITRE

27

Épistaxis

Vincent Patron, Martin Hitier

PLAN DU CHAPITRE

- Étiologies
- Bilan
  - Interrogatoire
  - Examen clinique
  - Examens paracliniques
- Traitement
  - En l'absence de saignement
  - En présence d'un saignement

ORL de l'enfant
© 2017, Elsevier Masson SAS. Tous droits réservés

Points clés

- L'épistaxis est un saignement provenant des cavités nasales.
- Elle est très fréquente chez l'enfant.
- Très souvent, aucune pathologie sous-jacente n'est retrouvée.
- Une épistaxis antérieure peut être due à la tache vasculaire ou à un traumatisme local.
- Elle requiert un traitement symptomatique simple.

Étiologies (tableau 27.1)

■ L'organisation vasculaire du septum nasal et des fosses nasales est rappelée dans les figures 27.1 et 27.2.

Tableau 27.1. Étiologies des épistaxis de l'enfant.

Primitive
Idiopathique
Secondaire
Traumatique
– Manipulation digitale – Traumatisme facial – Perforation septale
Inflammation et infections
– Infection du vestibule narinaire – Infections des voies aériennes supérieures – Rhinite allergique – Corps étrangers
Néoplasmes et masses
– Fibrome nasopharyngé – Rhabdomyosarcome – Lymphome nasal
Hémopathies/coagulopathies
– Maladie de Willebrand – Hémophilie – Leucémie – Thombopathies – Thrombopénies auto-immunes – Hépathopathies
Médicamenteuses
– Aspirine – Corticoïdes inhalés
Anomalies vasculaires
– Hémangiomes – Maladie de Rendu-Osler

- L'épistaxis peut être séparée en antérieure ou postérieure :
  - antérieure (de loin la plus fréquente) : elle coule par le nez, provient de la tache vasculaire (figure 27.3) irritée par les infections, les traumatismes ou un changement climatique ;
  - postérieure : elle coule dans la gorge ; elle est plus difficile à traiter car difficile d'accès.

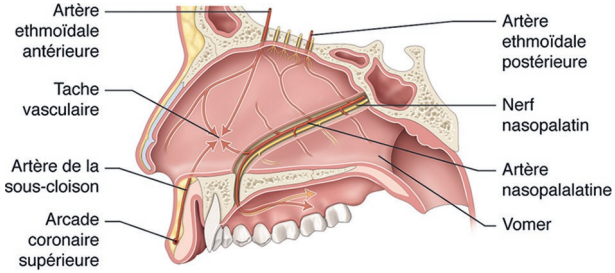

Figure 27.1. Vascularisation du septum nasal.

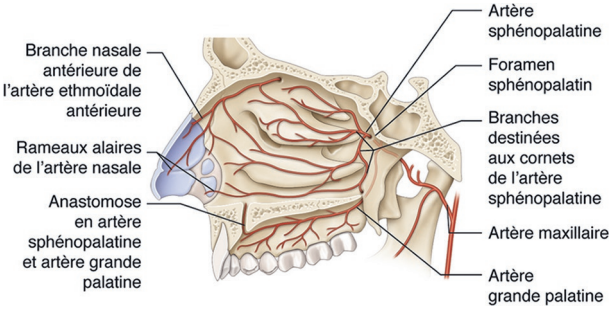

Figure 27.2. Vascularisation de la paroi latérale des fosses nasales.

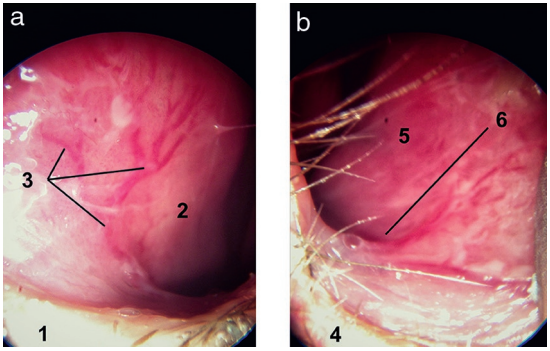

Figure 27.3. Photographies de taches vasculaires.
a. Tache vasculaire droite. 1 : Vestibule nasal gauche ; 2 : septum gauche ; 3 : tache vasculaire. b. Tache vasculaire droite. 4 : Vestibule nasal droit ; 5 : septum droit ; 6 : vaisseaux superficiels au raz du plancher nasal.

- Il existe des cas à part :
  - enfant < 2 ans : une maltraitance ou une cause générale grave doivent être recherchées systématiquement [1] ;
  - épistaxis récidivantes : 10 % cachent une cause générale [2] telle qu'une maladie de Willebrand, une hémophilie, une thrombopénie auto-immune, une thombopathie ;
  - épistaxis chez l'adolescent de sexe masculin : un fibrome nasopharyngé est à éliminer (examen ORL nasofibroscopique).

Bilan

Interrogatoire

L'interrogatoire vise à :

- localiser l'épistaxis ;
- rechercher un terrain favorisant : troubles de l'hémostase, terrain familial, inflammation muqueuse ;
- rechercher une étiologie : corps étranger, infection, traumatisme, obstruction associée.

Examen clinique

- Il s'agit de rechercher une épistaxis postérieure.
- Une rhinoscopie antérieure permet d'examiner la tache vasculaire, de rechercher une inflammation muqueuse, une masse tumorale, des corps étrangers.
- Il s'agit aussi de rechercher des télangiectasies (maladie de Rendu-Osler) – signes de choc ; anémie chronique.

Examens paracliniques

- Généralement, aucun examen complémentaire n'est requis [3].
- Il est possible de rechercher des troubles de coagulation en cas de saignements fréquents, de contexte familial, en fonction de l'âge et de la gravité du saignement [4].

Traitement

En l'absence de saignement

Si la tache vasculaire est visible, une cautérisation électrique ou au nitrate d'argent est pratiquée sous anesthésie locale [5], idéalement à distance d'un saignement (7 à 10 jours) sous peine de récidive immédiate.

En présence d'un saignement

Le traitement est le suivant :

- mouchage des caillots ou aspiration ;
- pincement des ailes du nez, tête en avant pendant 10 minutes (tableau 27.2) ;
- en cas de persistance d'un saignement antérieur : méchage résorbable type Surgicel® (Ethicon, États-Unis) imprégné de pommade hémostatique HEC® (Laboratoire Chauvin, France) (figure 27.4) ;
- en cas de saignement postérieur ou non visualisé : tampon type Merocel® ou RapidRhino® ;
- antibiothérapie – uniquement si un méchage non résorbable est laissé en place plus de 48 heures ou en cas d'indication d'antibioprophylaxie (valvulopathie, déficit immunitaire, etc.) [5]. L'association amoxicilline–acide clavulanique est alors recommandée pendant le méchage et les 5 jours suivant le déméchage [6] ;

Tableau 27.2. Premiers gestes en cas d'épistaxis.

- Asseoir l'enfant avec la tête penchée en avant au-dessus d'un lavabo ou d'un bassin
- Ne pas l'allonger car cela favorise la déglutition ou l'inhalation de sang
- Entre pouce et index, pincer fermement la partie inférieure du nez (ailes du nez) pendant 10 minutes
- Ne pas relâcher la pression pour « vérifier » le saignement, mais utiliser un minuteur et compter 10 minutes
- Dire à l'enfant de calmement respirer par la bouche
- Encourager l'enfant à cracher le sang qui a pu s'accumuler dans la bouche
- Éviter les mouchages et les doigts dans le nez dans les 24 heures suivantes

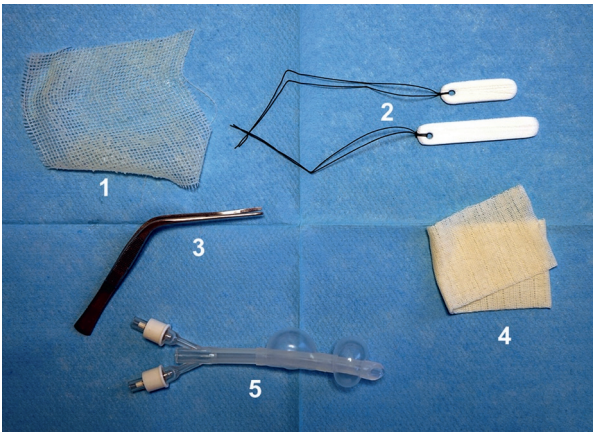

Figure 27.4. Matériel pour méchage.
1 : Mèche grasse ; 2 : tampons type Merocel® ; 3 : pince de Politzer ; 4 : mèche de Surgicel® ; 5 : sonde à double ballonnet.

- forme sévère : sonde à double ballonnet (figure 27.4), ligature artérielle endoscopique sous anesthésie générale, ou embolisation des branches de l'artère carotide externe ;
- correction des troubles de l'hémostase sous-jacents.

Références

[1] McIntosh N, Mok JYQ, Margerison A. Epidemiology of oronasal hemorrhage in the first 2 years of life : implications for child protection. Pediatrics 2007 ; 120(5) : 1074–8.
[2] Nichols A, Jassar P. Paediatric epistaxis : diagnosis and management. Int J Clin Pract 2013 ; 67(8) : 702–5.
[3] Siddiq S, Grainger J. Fifteen-minute consultation : investigation and management of childhood epistaxis. Arch Dis Child Educ Pract 2015 ; 100(1) : 2–5.
[4] Patel N, Maddalozzo J, Billings KR. An update on management of pediatric epistaxis. Int J Pediatr Otorhinolaryngol 2014 ; 78(8) : 1400–4.
[5] Crampette L, Herman P, Malard O. Épistaxis. Rapport SFORL 2015. Paris : Elsevier Masson ; 2015.
[6] Biggs TC, Nightingale K, Patel NN, et al. Should prophylactic antibiotics be used routinely in epistaxis patients with nasal packs ? Ann R Coll Surg Engl 2013 ; 95(1) : 40–2.

CHAPITRE

28

Obstruction nasale

Thierry Van Den Abbeele

PLAN DU CHAPITRE

- Obstruction nasale congénitale
  - Physiopathologie et diagnostic clinique
  - Étiologies
  - Prise en charge
- Obstruction nasale du nourrisson
- Obstruction nasale du grand enfant
  - Conséquences de l'obstruction nasale chronique
  - Diagnostic clinique
  - Examens complémentaires
  - Traitement
- Conclusion

© 2017, Elsevier Masson SAS. Tous droits réservés

Points clés

- Du fait de particularités anatomiques, le nouveau-né présente une respiration buccale exclusive. Toute obstruction nasale bilatérale va entraîner une detresse respiratoire. En urgence, la mise en place d'une canule oropharyngée permet de rétablir une ventilation efficace.
- L'obstruction nasale est un symptôme très fréquent en pédiatrie.
- Les étiologies d'obstruction nasale sont nombreuses, regoupant des causes malformatives, inflammatoires, traumatiques ou tumorales.
- Le diagnostic d'obstacle nasal repose sur l'examen clinique et la nasofibroscopie éventuellement complétés par une imagerie (scanner ou IRM).
- Les traitements à visée étiologique sont variés, médicaux ou chirurgicaux.

Les symptômes rhinologiques et plus particulièrement rhinorrhée et obstruction font partie de la routine en pédiatrie à tel point qu'ils peuvent constituer un état normal, surtout chez les enfants de moins de 5 ans. En revanche, ces symptômes d'une grande banalité peuvent révéler des pathologies bien plus sévères comme des malformations cranio-encéphaliques ou des lésions tumorales, tandis que, chez le nouveau-né, la manifestation principale peut être une détresse respiratoire. L'arbre diagnostique et thérapeutique sera adapté en fonction de l'âge de l'enfant.

Obstruction nasale congénitale

Physiopathologie et diagnostic clinique

Lorsqu'elle est bilatérale, une obstruction nasale chez un nouveau-né peut entraîner une détresse respiratoire ou des difficultés d'alimentation. Le nouveau-né n'est pas toujours capable de suppléer l'obstruction nasale par une respiration buccale. Les symptômes sont caractéristiques car améliorés lors des cris ou des pleurs. La simple mise en place d'une sonde oropharyngée (type canule de Guédel ou autre) suffit à résoudre immédiatement les troubles ventilatoires. La suite de la prise en charge comporte une évaluation clinique complète complétée par une imagerie craniofaciale (scanner ou IRM suivant les cas).

Étiologies

- *Atrésie bilatérale des choanes :* c'est l'étiologie la plus classique (figure 28.1), mais elle n'est pas la plus fréquente (moins de 1/5000 naissances). Le diagnostic est avant tout clinique et ne repose pas tant sur le classique cathétérisme des fosses nasales, source de nombreux faux positifs et négatifs, que sur l'absence de tout flux nasal objectivable sur une surface métallique ou un miroir, et surtout l'examen nasofibroscopique objectivant l'obstacle choanal infranchissable.

■ *Rhinite obstructive néonatale :* c'est l'étiologie la plus fréquente. L'obstruction est liée à une rhinite obstructive néonatale par inflammation de la muqueuse nasale, ou à une luxation traumatique de la cloison nasale lors de l'accouchement, ou encore à des lésions muqueuses consécutives aux manœuvres intranasales intempestives, comme le cathétérisme systématique.

■ *Autres étiologies :* si d'autres étiologies sont plus rares, une place particulière doit cependant être réservée à un diagnostic différentiel reconnu à partir des années 1990, la sténose congénitale des orifices piriformes [1], dont la fréquence est très probablement sous-estimée. Ce diagnostic doit être évoqué devant l'existence d'une sténose antérieure des fosses nasales gênant l'examen au spéculum et empêchant le passage du nasofibroscope. Elle est associée dans les deux tiers des cas à une absence de frein de lèvre supérieur et à un germe incisif médian qui donnera plus tard naissance à une méga-incisive supérieure médiane (figure 28.2). Le diagnostic est confirmé par le scanner montrant un rétrécissement purement antérieur des fosses nasales (figure 28.3). Dans certains cas, d'autres anomalies de la ligne médiane, en particulier des anomalies

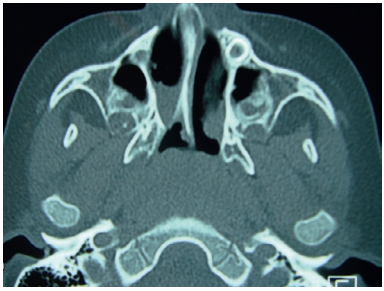

Figure 28.1. Atrésie choanale.
Vue axiale en tomodensitométrie montrant une atrésie choanale unilatérale droite.

Figure 28.2. Incisive supérieure médiane associée à une sténose congénitale des orifices piriformes.

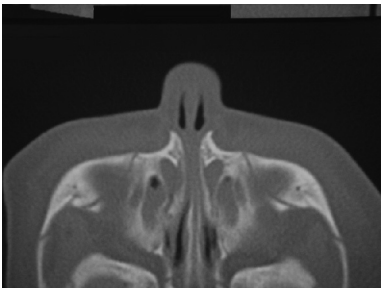

Figure 28.3. Sténose congénitale des orifices piriformes.
Vue axiale en tomodensitométrie.

hypophysaires ou du corps calleux, ont été retrouvées et justifient une recherche systématique par IRM et explorations de l'axe hypothalamo-hypophysaire.

■ *Tumeurs des fosses nasales chez le nouveau-né* : elles sont exceptionnelles. Il peut s'agir de kystes des voies lacrymales [2], de méningocèles [3] ou de gliomes [4] dans la portion antérieure des fosses nasales, de tératomes dans la partie postérieure des fosses nasales ou le cavum [5]. Les rapports possibles de ces lésions avec les méninges font proscrire toute biopsie avant la réalisation de l'imagerie.

Prise en charge

La prise en charge thérapeutique est bien codifiée.

Dans l'urgence, les priorités sont :

■ rétablir une ventilation satisfaisante par la mise en place d'une canule oropharyngée et si nécessaire d'une intubation orotrachéale ;

■ assurer les apports alimentaires par la mise en place d'une sonde de gavage œsogastrique ;

■ éviter au maximum les aspirations nasales profondes risquant d'aggraver l'œdème de la muqueuse.

Ensuite, le traitement spécifique dépend de l'étiologie :

■ en cas d'*atrésie bilatérale des choanes*, le traitement est chirurgical et consiste à reperméabiliser les choanes [6]. La prise en charge doit aussi comporter la recherche de malformations associées et particulièrement de l'association CHARGE (*Coloboma* [colobome], *Heart* [malformations cardiaques], *Atresia* [atrésie choanale], *Retardation* [retard staturopondéral], *Genital* [anomalies génitales], *Ear* [anomalies de l'oreille externe ou interne]).

■ en cas de *rhinite obstructive simple* ou associée à d'autres causes, le traitement est médical. Le schéma thérapeutique suivant peut être proposé :

- en premier lieu, le sérum adrénaliné (préparation de 1 ampoule d'adrénaline à 1 mg pour 10 ml de sérum salé isotonique), 1 goutte dans chaque narine, 5 à 6 fois par jour pendant une dizaine de jours. Le plus souvent ce simple

traitement suffit, les complications liées à l'adrénaline (pâleur, hypertension artérielle, tachycardie) étant exceptionnelles. Rappelons que l'adrénaline est le seul produit vasoconstricteur utilisable chez le jeune enfant, les autres molécules étant interdites avant l'âge de 15 ans ;

- en association avec l'adrénaline et de façon à en diminuer les doses, l'installation de sérum salé hypertonique (chlorure de sodium à 2 %) est efficace. En cas de sensation désagréable, celui-ci peut être légèrement dilué ;
- en relais de l'adrénaline ou en cas de récidive de l'obstruction à l'arrêt, une corticothérapie locale (préparation de 1 ampoule de Soludécadron® [dexaméthasone] de 4 mg pour 10 ml de sérum salé isotonique) peut être proposée mais comporte des risques d'absorption systémique ;
- parfois, en cas d'échec ou de récidive, une corticothérapie orale par dexaméthasone ou Célestène® (10 gouttes/kg/j) sera associée au traitement local pendant une semaine. Les cas rebelles doivent faire remettre en cause le diagnostic de rhinite obstructive et rechercher une cause anatomique qui aurait été méconnue.

■ en cas de *luxation de la cloison nasale*, une simple réduction ne nécessitant pas d'anesthésie peut être effectuée si la déviation persiste plus de 2 jours après l'accouchement. Cependant, après 10 jours, la réduction s'avère souvent impossible ou instable ;

■ en cas de *sténose congénitale des orifices piriformes* mal tolérée sur le plan ventilatoire ou de difficultés d'alimentation, il est possible de réaliser un élargissement chirurgical de ces orifices par voie sous-labiale suivi d'un calibrage endonasal de quelques jours. Un traitement local par vasoconstricteur et corticoïdes est associé après l'ablation des sondes ;

■ en cas de *lésion tumorale intranasale* bénigne ou malformative, le traitement est chirurgical. Cependant, le risque de communication avec les méninges nécessite une analyse iconographique très précise, notamment par une IRM des fosses nasales et de la base du crâne (figure 28.4). Certaines lésions tumorales (tératomes) peuvent être diagnostiquées durant la période anténatale et nécessiter des procédures spécifiques comme la procédure EXIT [7].

Figure 28.4. Gliome nasal avec communication intracrânienne.
Coupe IRM sagittale.

Obstruction nasale du nourrisson

L'obstruction nasale chez le nourrisson ne comporte plus les mêmes risques de détresse respiratoire que chez le nouveau-né. Cependant, l'enquête étiologique reste la même, les causes énumérées ci-dessus pouvant se révéler de façon plus tardive. La prise en charge médicale ou chirurgicale est comparable. Dès cet âge, la pathologie obstructive adénoïdienne peut entraîner une obstruction nasale chronique (figure 28.5) et un authentique syndrome d'apnées du sommeil (SAOS). On devra en apprécier le retentissement afin de poser une éventuelle indication d'adénoïdectomie précoce.

Obstruction nasale du grand enfant

Du fait de l'absence de risque vital immédiat, l'obstruction nasale chronique de l'enfant plus grand est souvent négligée, mais elle est susceptible d'avoir un retentissement local sur la croissance du massif facial et surtout général en cas de SAOS.

Conséquences de l'obstruction nasale chronique

Il convient d'analyser les conséquences de l'obstruction nasale chronique :

- sur la croissance faciale : le classique « faciès adénoïdien » associant un excès de hauteur de la face, un défaut de projection des pommettes, des globes oculaires enfoncés pourrait être favorisé par l'absence de ventilation nasale, mais ces modifications morphologiques ne sont pas spécifiques de l'hypertrophie des végétations adénoïdes et peuvent se voir dans toute obstruction

Figure 28.5. Hypertrophie adénoïdienne visualisée en endoscopie nasale.

nasale chronique et même de façon isolée [8]. C'est dire qu'un examen clinique soigneux doit mettre en évidence la cause de l'obstacle s'il existe. En effet, certains enfants dits « respirateurs buccaux » peuvent en fait respirer parfaitement par le nez ;

- sur le sommeil : l'existence d'un SAOS peut entraîner des manifestations générales aux conséquences parfois graves [9]. Les signes cliniques principaux sont : des apnées obstructives qui, contrairement aux apnées d'origine centrales, comportent des signes de « lutte » avec une reprise inspiratoire bruyante après les pauses, des terreurs nocturnes, des signes d'hypercapnie (sueurs nocturnes), une énurésie, une somnolence diurne entraînant parfois des difficultés scolaires, une anorexie voire un retard de croissance [5]. À long terme, une hypertension artérielle pulmonaire et plus rarement un syndrome de cœur pulmonaire chronique peuvent se développer.

Diagnostic clinique

Il faut rechercher :

- une pathologie néonatale dont la cause a pu être méconnue (atrésie choanale opérée, intubation nasotrachéale prolongée, déviation septale néonatale, etc.) ;
- une pathologie de fond prédisposante (mucoviscidose, déficit immunitaire congénital ou acquis, bronchectasies, etc.) ;
- des antécédents personnels ou familiaux allergiques orientant vers une rhinite allergique qui peut être intermittente (exposition intermittente à un allergène, pollinose) ou plus souvent perannuelle ;
- une association avec d'autres signes rhinologiques :
  - une rhinorrhée purulente bilatérale orientant d'emblée vers une rhinosinusite chronique dont la principale cause est une obstruction adénoïdienne ;
  - une rhinorrhée unilatérale purulente (corps étranger méconnu, atrésie choanale unilatérale méconnue) ;
  - des épistaxis répétées : le plus souvent liées à une surinfection nasale, une tache vasculaire ou des lésions de grattage, mais il faut toujours évoquer l'angiofibrome ou le fibrome nasopharyngien chez le garçon de plus de 10 ans.

L'examen clinique ORL est essentiel et repose sur la fibroscopie nasale et du cavum [10]. Les constatations les plus habituelles peuvent être :

- une muqueuse simplement inflammatoire orientant vers une rhinite infectieuse, une rhinite hypertrophique simple ou allergique (figure 28.6) ; l'examen des choanes peut mettre en évidence une obstruction adénoïdienne associée ;
- des polypes orientant vers une polypose nasosinusienne allergique ou idiopathique, une sinusite chronique, une mucoviscidose ou un polype unilatéral antrochoanal isolé (figure 28.7) ;

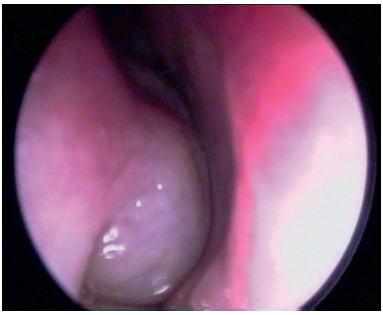

Figure 28.6. Rhinite hypertrophique allergique.

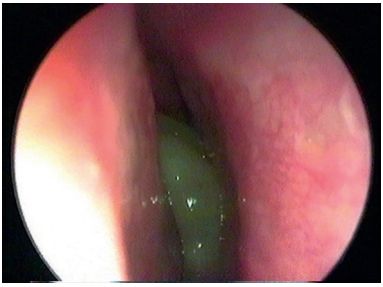

Figure 28.7. Polype antrochoanal.
Vue endoscopique.

- une obstruction anatomique liée à une déviation septale, des synéchies muqueuses post-traumatiques, une atrésie choanale unilatérale ou un corps étranger méconnus ;
- une masse intranasale recouverte de muqueuse normale orientant vers un kyste dermoïde, un gliome ou une méningocèle. Aucune biopsie ne devra être effectuée avant les explorations complémentaires.
- plus rarement, une lésion bourgeonnante ou hémorragique des fosses nasales, souvent unilatérale, parfois accompagnée de signes associés comme une otalgie ou une otite séreuse, un bombement du voile du palais ou une déformation faciale, qui devront faire suspecter une pathologie tumorale maligne des fosses nasales et du cavum. Dans certains cas, c'est l'existence de polypes unilatéraux qui devra faire rechercher une cause tumorale sous-jacente.

Examens complémentaires

Des examens complémentaires peuvent être demandés en fonction des constatations cliniques :

- le plus souvent, en l'absence de syndrome tumoral ou de malformation, aucun examen n'est nécessaire, en particulier pas la classique radiographie du cavum pour confirmer un obstacle adénoïdien ;
- en cas d'infections ORL répétées, il convient de rechercher une anémie ferriprive, une carence martiale, voire un déficit en sous-classes des immunoglobulines en cas d'infections sévères ;
- en cas de polypose nasosinusienne, peuvent être pratiqués un scanner de sinus (figure 28.8), un test de la sueur, une recherche de déficit immunitaire, si besoin une biopsie muqueuse des fosses nasales à la recherche d'une immobilité ciliaire, surtout s'il existe un situs inversus associé ;
- en cas de tuméfaction intranasale ou de lésion du cavum, un scanner de sinus peut être complété si besoin par une IRM, le diagnostic précis de ces cas étant bien entendu histologique ;
- en cas de SAOS, l'examen polysomnographique n'est pas systématique lorsque la cause est cliniquement évidente. Il est en revanche indiqué en cas de doute diagnostique sur l'existence d'un SAOS ou d'association pathologique (syndrome malformatif, atteinte neurologique centrale).

Traitement

La thérapeutique est adaptée à l'étiologie :

- celle des rhinites et rhinosinusites infectieuses est abordée au chapitre 25 ;
- celle des rhinites hypertrophiques simples ou allergiques est abordée au chapitre 26 ;

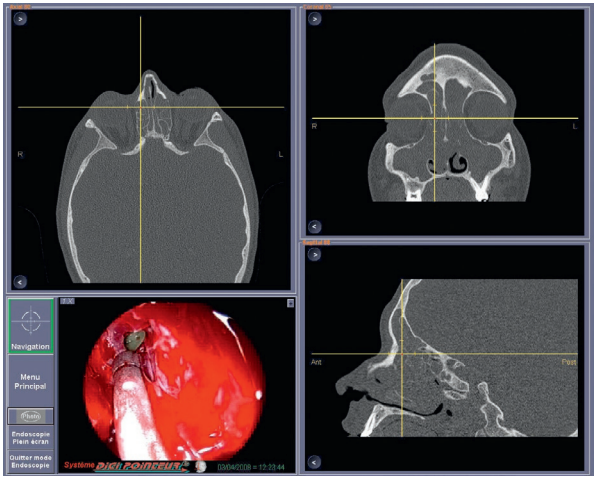

Figure 28.8. Polypose nasosinusienne.
Vue scannographique et peropératoire en navigation.

- si les polypes dits solitaires de Kilian sont de traitement exclusivement chirurgical, les polyposes nasosinusiennes sont initialement de traitement médical, associant corticothérapie générale en cures courtes et corticothérapie nasale. Chez l'enfant, le nombre de cures courtes ne devrait pas excéder deux par an de façon à limiter tout retentissement sur la croissance. La chirurgie endoscopique est indiquée en cas d'échec de ce traitement ou de complication (déformation faciale, mucocèles, etc.). La découverte d'une polypose doit absolument faire rechercher une mucoviscidose par un test de la sueur. Par précaution, les dérivés anti-inflammatoires non stéroïdiens et l'aspirine seront évités, l'évolution vers un syndrome de Widal (triade asthme–polypose nasosinusienne–intolérance à l'aspirine) n'étant pas exceptionnelle ;
- les tumeurs des fosses nasales ou du cavum nécessitent souvent une biopsie chirurgicale de façon à obtenir un diagnostic et à orienter le traitement. La seule exception est l'angiofibrome dont la présentation clinique (adolescent masculin, lésion hypervasculaire, localisation) est souvent typique (figure 28.9). Dans les autres cas, le traitement repose sur une chimiothérapie première, si besoin complétée par une radiothérapie. La chirurgie est le plus souvent réservée à l'exérèse de reliquats ou, dans de rares cas, elle est de première intention si une exérèse complète et non mutilante est réalisable.

Figure 28.9. Angiofibrome juvénile.
Tomodensitométrie avec injection de contraste, coupe axiale.

Conclusion

L'obstruction nasale de l'enfant est un symptôme banal dont les causes (tableau 28.1) et les conséquences dépendent de l'âge de l'enfant. Même si l'hypertrophie adénoïdienne est la cause la plus fréquente, elle doit rester un diagnostic d'élimination, tant les étiologies sont multiples et souvent associées entre elles. Toute obstruction nasale durable chez un enfant, notamment résistante à un traitement bien suivi, ne doit pas rester sans diagnostic précis.

Tableau 28.1. Principales étiologies d'obstruction nasale.

Chez le nouveau-né et le nourrisson :
– atrésie choanale – sténose des orifices piriformes – dysmorphies craniofaciales : Crouzon, Apert, etc. – rhinite néonatale – luxations septales – kystes des voies lacrymales, du seuil narinaire – tumeurs embryonnaires : kystes dermoïdes, méningocèles, gliomes, tératomes
Chez le grand enfant :
La majorité des causes précédentes auxquelles s'ajoutent : – hypertrophie des végétations adénoïdes – tumeurs du cavum : rhabdomyosarcomes, fibromes nasopharyngés, lymphomes – rhinosinusites et sinusites chroniques – polyposes nasosinusiennes allergiques ou infectieuses, polype de Kilian – corps étranger – fractures et séquelles des traumatismes de la face – déviations septales

Références

[1] Van Den Abbeele T, Triglia JM, François M, et al. Congenital nasal pyriform aperture stenosis : diagnosis and management of 20 cases. Ann Otol Rhinol Laryngol 2001 ; 110 : 70–5.
[2] Paoli CH, François M, Triglia JM, et al. Nasal obstruction in the neonate secondary to nasolacrimal duct cysts. Laryngoscope 1995 ; 105 : 86–9.
[3] Van Den Abbeele T, Elmaleh M, Herman P, et al. Transnasal endoscopic repair of congenital defects of the skull base in children. Arch Otolaryngol Head Neck Surg 1999 ; 125 : 580–4.
[4] Bonne NX, Zago S, Hosana G, et al. Endonasal endoscopic approach for removal of intranasal nasal glial heterotopias. Rhinology 2012 ; 50 : 211–7.
[5] Morgan DW, Evans JN. Developmental nasal anomalies. J Laryngol Otol 1990 ; 104 : 394–403.
[6] Van Den Abbeele T, François M, Narcy P. Transnasal endoscopic treatment of choanal atresia without prolonged stenting. Arch Otolaryngol Head Neck Surg 2002 ; 128 : 936–40.

[7] Barthod G, Teissier N, Bellarbi N, et al. Fetal airway management on placental support : limitations and ethical considerations in seven cases. J Obstet Gynaecol 2013 ; 33(8) : 787–94.
[8] Smith RM, Gonzalez C. The relationship between nasal obstruction and craniofacial growth. Pediatr Clin North Am 1989 ; 36 : 1423–34.
[9] Blechner M, Williamson AA. Consequences of obstructive sleep apnea in children. Curr Probl Pediatr Adolesc Health Care 2016 ; 46 : 19–26.
[10] Wang DY, Clement PA, Kaufman L, et al. Chronic nasal obstruction in children. A fiberscopic study. Rhinology 1995 ; 33 : 4–6.

CHAPITRE

29

Troubles de l'odorat

Pierre Fayoux, Hélène Broucqsault

PLAN DU CHAPITRE

- Introduction
- Tableaux cliniques
- Étiologies
  - Troubles de transmission
  - Troubles de perception
- Prise en charge
  - Bilan
  - Traitement

ORL de l'enfant
© 2017, Elsevier Masson SAS. Tous droits réservés

Points clés

- Les troubles de l'odorat sont rares chez l'enfant.
- Les causes peuvent être congénitales, infectieuses, traumatiques ou iatrogènes.
- Le diagnostic repose sur l'examen clinique et endonasal, l'évaluation olfactive et trigéminale subjective ainsi que l'imagerie.
- En dehors des atteintes transmissionnelles, il n'existe pas de traitement étiologique. La rééducation olfactive n'a pas été évaluée chez l'enfant.

Introduction

■ Les récepteurs olfactifs sont concentrés en regard de la lame criblée de l'ethmoïde, à la partie supérieure et interne des deux fosses nasales.

■ Les troubles de l'odorat sont sous-estimés chez l'enfant, essentiellement car la plainte est tardive et difficile à reconnaître et les moyens d'investigation peu applicables chez l'enfant.

■ Les étiologies sont multiples, regroupées en troubles de transmission et troubles de perception.

Tableaux cliniques

Sont retrouvées :

■ une dysosmie quantitative : hyposmie ou anosmie. Ce symptôme est rarement rapporté dans les atteintes congénitales ou chez l'enfant jeune ;

■ une dysosmie qualitative :

- parosmie : perception anormale d'une mauvaise odeur déclenchée par une molécule produisant habituellement une odeur agréable ;
- cacosmie : perception d'une mauvaise odeur issue du patient lui-même. Elle est souvent liée à une pathologie locale (rhinosinusite, corps étranger, etc.) ou à un reflux gastro-œsophagien ;
- phantosmie : perception d'une odeur qui n'existe pas. Il s'agit d'une hallucination olfactive retrouvée dans les lésions cérébrales ou dans un contexte psychiatrique.

La particularité pédiatrique est que le diagnostic est souvent tardif car la plainte est rarement exprimée. Celui-ci doit être évoqué devant l'absence de réaction sur les odeurs désagréables, ou l'absence de discrimination des saveurs.

Étiologies

On peut distinguer les anomalies de transmission (blocage de l'accès des molécules olfactives aux récepteurs) et les anosmies de perception (atteinte de la voie olfactive depuis les récepteurs jusqu'au cortex).

Troubles de transmission

Ces troubles regroupent toutes les causes d'obstructions nasales (voir chapitre 28) ainsi que les anomalies du mucus. Les troubles de l'odorat ne se voient néanmoins qu'en cas d'obstruction majeure prédominant dans la partie haute des fosses nasales.

Troubles de perception

On retrouve des causes :

- congénitales : atrophie ou agénésie des bulbes olfactifs. Cela doit faire rechercher un syndrome sous-jacent (CHARGE, Kallmann-De-Morsier) ;
- post-traumatiques : atteintes de l'étage antérieur (figure 29.1) avec rupture des filets olfactifs au niveau de la lame criblée ou atteinte directe des bulbes ou des voies olfactifs lors des atteintes sous-frontales, traumatiques ou iatrogènes, notamment lors de l'abord de l'étage antérieur par voie intracrânienne ;
- post-infectieuses : destruction de l'épithélium olfactif dont le renouvellement des récepteurs est variable entre 1 mois et 1 an [1] ;
- médicamenteuses : elles représentent moins de 2 % des causes ; de nombreuses substances sont en cause, mais un lien est difficile à objectiver [2] ;
- neurologiques : névrites olfactives infectieuses ou postradiques, abcès et empyème sous-frontaux, tumeurs cérébrales touchant les voies ou les aires olfactives ou se développant à partir des structures olfactives (esthésioneuroblastome) (figure 29.2) [3]. Les causes neurodégénératives ne s'observent pas chez l'enfant ;
- idiopathiques : elles représentant un diagnostic d'élimination.

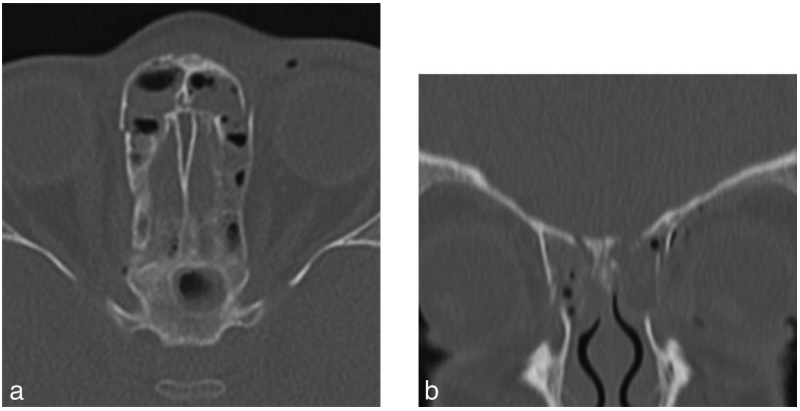

Figure 29.1. Traumatisme de l'étage antérieur.
Scanner en coupe axiale (a) et frontale (b) montant une fracture de l'étage antérieur exposant à des lésions des filets olfactifs au niveau de la lame criblée ainsi que des sections ou contusions des bulbes ou des voies olfactifs.

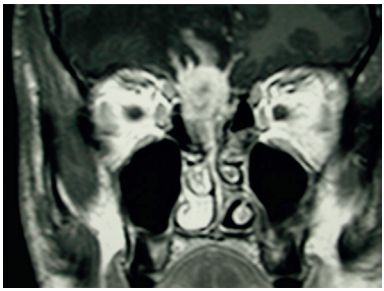

Figure 29.2. Tumeur de l'étage antérieur.
Pseudotumeur inflammatoire de l'étage antérieur infiltrant les bulbes et les voies olfactifs.

Prise en charge

Bilan

- Examen ORL : l'interrogatoire et l'endoscopie nasale ont un rôle essentiel.
- Un examen neurologique est pratiqué en l'absence d'atteinte transitionnelle.
- Olfactométrie : c'est un test subjectif, de réalisation difficile de l'enfant de moins de 8 à 10 ans. Elle sera complétée par une évaluation de la voie trigéminale par exposition à des odeurs fortes.
- Imagerie : l'IRM permet d'évaluer le volume des bulbes olfactifs ainsi que les structures cérébrales à proximité des voies olfactives. Un scanner est réalisé en cas d'anosmie de transmission (figure 29.3).

Traitement

- Traitement de l'obstruction nasale : en cas de polypose nasosinusienne (figure 29.4), la récupération de l'odorat reste incertaine après traitement chirurgical.
- Aucun traitement étiologique n'est possible dans les causes perceptionnelles, en dehors de la récupération spontanée en cas d'atteintes post-infectieuses.
- La rééducation olfactive peut donner des résultats dans les atteintes post-infectieuses ou post-traumatiques, mais son utilisation chez l'enfant est difficile et non validée.

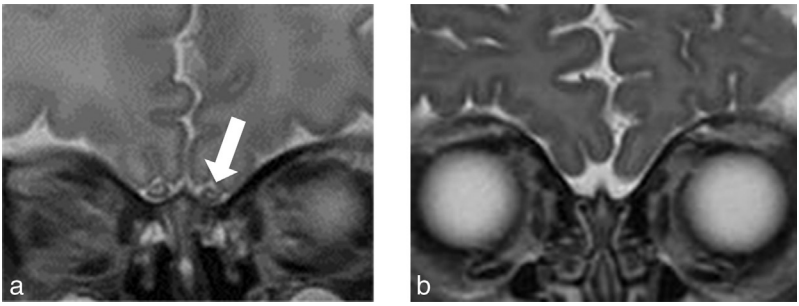

Figure 29.3. Anosmie congénitale.
Dans les formes congénitales, l'IRM pourra retrouver une agénésie ou une hypoplasie des voies olfactives. a. Patient normal. Bulbes marqués par la flèche. b. Hypoplasie des bulbes olfactifs.

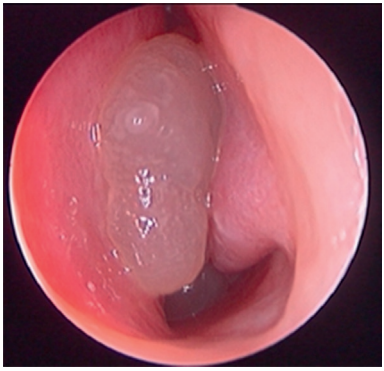

Figure 29.4. Polypose nasosinusienne.
L'obstruction de la partie haute des fosses nasales par les polypes empêche l'accès des molécules olfactives aux récepteurs situés dans la fente olfactive.

Références

[1] Hinds JW, Hinds PL, McNelly NA. An autoradiographic study of the mouse olfactory epithelium : evidence for long-lived receptors. Anat Rec 1984 ; 210 : 375–83.
[2] Nores JM, Biacabe B, Bonfils P. Troubles olfactifs d'origine médicamenteuse : analyse et revue de la littérature. Rev Med Int 2000 ; 21 : 972–7.
[3] Heckel M, Stiel S, Ostgathe C. Smell and taste in palliative care : a systematic analysis of literature. Eur Arch Otorhinolaryngol 2015 ; 272 : 279–88.

CHAPITRE

30

Pathologies basicrâniennes

Vincent Couloigner

PLAN DU CHAPITRE

- Malformations
  - Kystes dermoïdes du dos du nez
  - Méningocèles des fosses nasales
- Tumeurs
  - Fibromes nasopharyngiens
  - Rhabdomyosarcomes craniofaciaux
- Infections
  - Tumeurs soufflantes de Pott
  - Empyèmes épi- et sous-duraux
  - Thrombophlébites des sinus intracrâniens

ORL de l'enfant
© 2017, Elsevier Masson SAS. Tous droits réservés

Points clés

- Les principales pathologies de la base du crâne pouvant impliquer l'ORL pédiatre sont malformatives (kystes dermoïdes du dos du nez et méningocèles ou méningoencéphalocèles); tumorales bénignes, en particulier le fibrome nasopharyngien de l'adolescent de sexe masculin; ou tumorales malignes, en particulier les rhabdomyosarcomes rhinosinusiens ou du rocher; les complications des sinusites ou des mastoïdites.
- Ces pathologies nécessitent souvent des chirurgies complexes en double équipe ORL et neurochirurgicale avec des abords basicrâniens par voie endoscopique ou externe, avec fréquent recours à des systèmes de neuronavigation.

Malformations

Kystes dermoïdes du dos du nez

■ Il s'agit d'un kyste nasal médian déformant la pyramide nasale (figure 30.1), associé à une fistule cutanée fréquemment centrée par un poil et située entre la columelle et la racine du nez.

■ Une extension en profondeur vers la méninge de l'étage antérieur de la base du crâne est possible.

■ Le diagnostic repose sur le scanner et l'IRM.

■ Le traitement est chirurgical par voie externe.

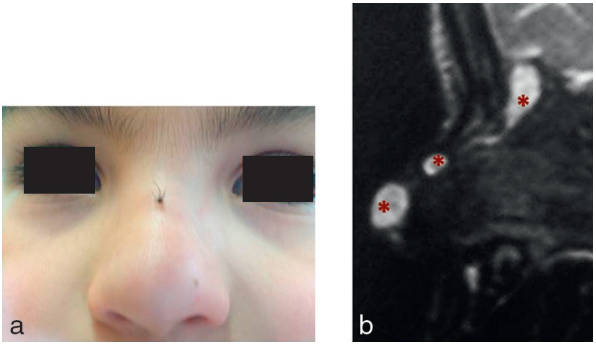

Figure 30.1. Kyste dermoïde du dos du nez.
a. Fistule de l'arête nasale centrée par un poil. b. IRM en coupe sagittale montrant un kyste en chapelet (astérisques) remontant jusqu'au contact de la méninge de la fosse cérébrale antérieure.

Méningocèles des fosses nasales

- Ce sont des hernies méningées s'étendant de la fosse cérébrale antérieure vers la fosse nasale à travers un défect du toit osseux nasal. On parle de méningocèle lorsque le contenu est du liquide céphalorachidien (LCR) et de méningo-encéphalocèle (figure 30.2) lorsque le sac méningé contient du tissu cérébral.
- L'origine est malformative ou post-traumatique.
- Une masse de la fosse nasale est visible en fibroscopie.
- Le diagnostic est établi par scanner et IRM.
- Les risques consistent en une rhinorrhée cérébrospinale, des méningites bactériennes.
- La biopsie est contre-indiquée du fait des risques de brèche méningée.
- Il convient de mettre à jour les vaccinations antipneumococciques pour limiter les risques de méningites à pneumocoques ; aucune antibioprophylaxie n'est nécessaire.
- Un traitement chirurgical rapide est nécessaire. Il consiste en un colmatage de la brèche ostéodurale, effectué le plus souvent par voie endoscopique endonasale ou plus rarement par voie neurochirurgicale externe.

Tumeurs

Fibromes nasopharyngiens

- Ce sont des tumeurs bénignes hypervascularisées (figure 30.3), localement agressives, touchant des patients de sexe masculin, le plus souvent entre 7 et 25 ans.
- Les anomalies révélatrices sont habituelles : épistaxis itératives, obstruction nasale.
- Les outils diagnostiques sont représentés par la fibroscopie nasale, le scanner, l'IRM.

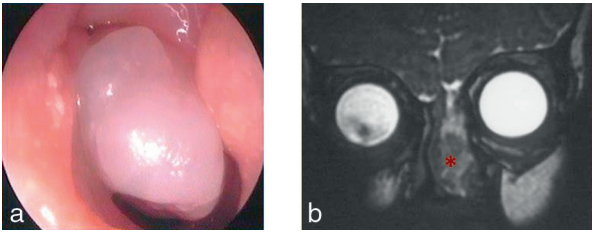

Figure 30.2. Méningo-encéphalocèle nasale gauche visible en fibroscopie (a) et en coupe frontale d'IRM (b).
Le tissu cérébral hernié n'est jamais fonctionnel.

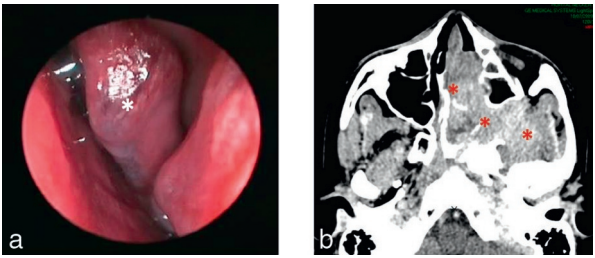

Figure 30.3. Fibrome nasopharyngien visible en fibroscopie (a, astérisque) et en coupe tomodensitométrique axiale (b, astérisques).

■ Le traitement chirurgical est pratiqué par voie endoscopique endonasale ou par voie externe après embolisation des vaisseaux nourriciers.

Rhabdomyosarcomes craniofaciaux

■ Chez l'enfant, plus du tiers des rhabdomyosarcomes concernent la région tête et cou.
■ L'ORL intervient essentiellement à la phase diagnostique, notamment pour effectuer la biopsie initiale.
■ Le traitement repose dans la majorité des cas sur la chimioradiothérapie. Certaines tumeurs paraméningées peuvent cependant bénéficier, après la chirurgie néoadjuvante et avant la radiothérapie, d'une chirurgie d'exérèse tumorale.

Infections

Tumeurs soufflantes de Pott

■ Il s'agit d'une ostéomyélite de la voûte frontale compliquant une sinusite frontale (figure 30.4).

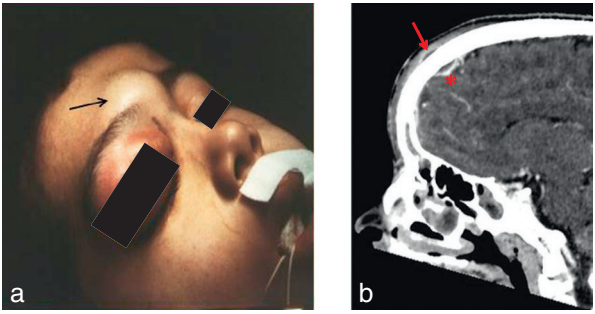

Figure 30.4. Tumeur soufflante de Pott.
a. Photographie montrant la tuméfaction frontale. b. Scanner en coupe sagittale avec abcès sous-cutané (flèche) et empyème extradural (astérisque).

- On retrouve une tuméfaction frontale en contexte de sinusite aiguë frontale.
- Scanner et IRM permettent de mettre en évidence une ostéomyélite de la voûte frontale, un abcès sous-cutané frontal, fréquemment un empyème extradural.
- Le traitement consiste en une ponction ou un drainage de l'abcès sous-cutané ; une antibiothérapie prolongée plusieurs semaines ; parfois un drainage chirurgical de l'empyème extradural associé.

Empyèmes épi- et sous-duraux

- Les empyèmes épi- et sous-duraux (figure 30.5) sont consécutifs à une sinusite, habituellement frontale, à une otite ou à une mastoïdite.
- Les signes révélateurs sont les suivants : fièvre prolongée, céphalées intenses, baisse de la vigilance, comitialité, signes neurologiques. Ces derniers sont plus fréquents dans les empyèmes sous-duraux.
- Le diagnostic est posé par un scanner ou une IRM.
- Le traitement est le suivant : antibiothérapie intraveineuse ; drainage chirurgical de l'empyème souvent associé au drainage du foyer infectieux sinusien responsable – ce drainage est systématique dans les localisations sous-durales, mais pas dans les formes extradurales.

Thrombophlébites des sinus intracrâniens

- Ces thrombophlébites surviennent après sinusites, otites ou surtout mastoïdites (alors localisées au sinus latéral).
- Elles sont habituellement asymptomatiques ; rarement, on retrouve : céphalées, troubles visuels, paralysie du VI, ataxie.
- Le diagnostic est réalisé par scanner sans et avec injection ou IRM.
- Le traitement repose sur une anticoagulation systématique en complément de l'antibiothérapie, et un drainage chirurgical du foyer infectieux d'origine.

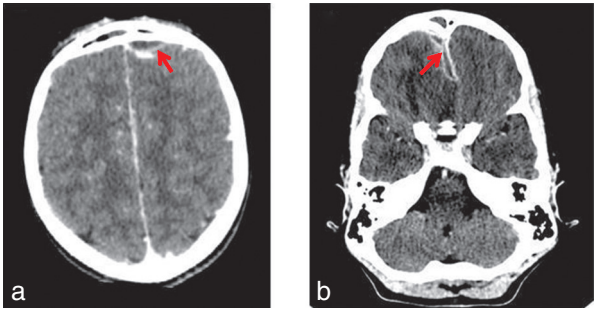

Figure 30.5. Empyème extradural (a, flèche) et empyème sous-dural (b, flèche) sur sinusite frontale.

CHAPITRE

31

Adénites et adénophlegmons

Bertrand Gardini

PLAN DU CHAPITRE

- Adénites
  - Clinique
  - Diagnostic différentiel
  - Signes de gravité
  - Bilan complémentaire
  - Étiologies
- Adénophlegmons
- Conclusion

ORL de l'enfant
© 2017, Elsevier Masson SAS. Tous droits réservés

Points clés

- La découverte d'une lésion cervicale chez l'enfant est fréquente.
- L'examen clinique et l'interrogatoire permettent dans la plupart des cas de faire le diagnostic.
- Les examens complémentaires et l'imagerie présentent un intérêt certain dans le diagnostic et le suivi.
- En cas de doute avec une origine non infectieuse, un examen cytologique doit être réalisé.
- Le traitement repose habituellement sur une antibiothérapie probabiliste ou orientée si des prélèvements bactériologiques ont été réalisés.

Adénites

Clinique

L'examen clinique et l'interrogatoire permettent d'orienter le diagnostic.
Les éléments cliniques essentiels sont [1–2] :

- l'âge du patient ;
- la notion de contage infectieux ;
- la localisation de l'adénite ;
- sa taille et sa consistance à la palpation ;
- son ancienneté et son évolutivité ;
- les signes accompagnateurs :
  - autres localisations de lésions ;
  - hépato- ou splénomégalie associée ;
  - amaigrissement, altération de l'état général ;
  - sueurs et fièvre notamment nocturne.

Diagnostic différentiel

- La localisation sur la ligne médiane, ou dans les régions des fentes branchiales évoque un kyste du tractus thyréoglosse ou d'origine branchiale.
- Une origine tumorale doit être évoquée [4] . Le neuroblastome, avant l'âge de 3 ans, présente parfois des signes sympathiques. L'imagerie [5] l'évoquera et l'anatomopathologie l'authentifiera.
- L'absence de localisation systématisée, existant depuis la naissance, avec à la palpation une lésion parfois dure, évoque un lymphangiome kystique [1] en phase inflammatoire. L'échographie, la TDM et l'IRM feront le diagnostic.

Signes de gravité

Il convient de rechercher les signes de gravité de l'adénopathie [6, 7] :

- localisation susclaviculaire ;
- taille supérieure à 2 cm, lésion fixée ;

- perte de poids supérieure à 10 %;
- sueurs nocturnes, fièvre persistante;
- augmentation de taille progressive.

Bilan complémentaire

Un bilan sanguin, une imagerie, une ponction à l'aiguille et une exérèse de la lésion peuvent être réalisés.

Étiologies

Adénites multiples aiguës cervicales

- L'origine virale [2] est fréquente et est évoquée en cas d'adénopathies multiples, bilatérales, évoluant depuis peu de temps. Une association avec d'autres signes viraux est possible. Les virus classiques sont le cytomégalovirus (CMV), le virus d'Epstein-Barr (EBV), le virus respiratoire syncytial (VRS). Les sérologies spécifiques, une numération formule sanguine sont des arguments supplémentaires. Le diagnostic doit être remis en doute en cas d'évolution supérieure à 3 semaines.
- L'origine peut être bactérienne : la tularémie se présente avec une fièvre élevée et des adénopathies.
- La toxoplasmose peut également être en cause, avec des adénopathies postérieures et occipitales. La sérologie est spécifique. Aucun traitement n'est nécessaire dans la majorité des cas.
- La maladie de Kawasaki, qui est une vascularite inflammatoire, représente une autre étiologie. Elle associe une fièvre, des adénopathies multiples et une atteinte cutanéomuqueuse. Le risque est lié aux anévrismes coronaires, présents dans 20 à 30 % des cas.
- Deux autres pathologies sont en cause, la sarcoïdose et la maladie de Kikuchi.

Adénite aiguë isolée

- L'origine bactérienne est la plus fréquente. Les adénopathies sont isolées, supérieures à 1,5 cm, unilatérales et retrouvées chez l'enfant de moins de 4 ans. Les bactéries fréquentes sont : *Staphylococcus aureus* avant 2 ans [9] et le streptocoque B hémolytique du groupe A. Le bilan biologique retrouve une polynucléose et un syndrome inflammatoire. L'échographie ou la TDM confirment le diagnostic et recherchent une suppuration. Une antibiothérapie de 10 jours est instaurée avec une réévaluation clinique à quelques jours.
- Des pathologies virales, comme la mononucléose infectieuse [9] aussi peuvent donner ce type de tableau.
- S'il n'y a pas de guérison après 3 semaines de traitement, il faut rechercher une pathologie tumorale.

Suppurations

Une suppuration lente ou chronique évoque des origines particulières :

- la maladie des griffes du chat : elle est transmise par des puces infectées lors d'une griffure ou une morsure de chat (*Bartonella henselae*). Une association de fièvre élevée, d'adénopathies, d'asthénie, et parfois d'atteinte cutanée est retrouvée. Le diagnostic de certitude est établi par la sérologie et maintenant la PCR [8] sur biopsie ganglionnaire. La résolution est spontanée dans 90 % des cas ; parfois, une antibiothérapie ou une exérèse chirurgicale est nécessaire ;
- la tuberculose ganglionnaire [9] : il existe une positivité très importante à l'IDR (intradermoréaction) en l'absence de vaccination, de signes cliniques accompagnateurs. Le diagnostic repose sur la positivité des prélèvements. Le traitement antibiotique associe une polyantibiothérapie sur plusieurs mois ;
- les mycobactéries atypiques : une fistule cutanée est classique. Les germes classiques sont *Mycobactrium avium* et *kansasii*. Le diagnostic de certitude est difficile et demande plusieurs semaines de culture après exérèse chirurgicale. Le traitement associe un antibiotique antituberculeux jusqu'au diagnostic, et parfois une exérèse chirurgicale.

Adénophlegmons (figure 31.1)

- Il s'agit le plus souvent de la complication d'une adénite bactérienne à *Staphylococcus aureus* ou streptocoques [10].
- Les signes cliniques diffèrent en fonction de la localisation :
  - sous-mandibulaire (les plus fréquents) : dysphagie, raideur cervicale ;
  - péripharyngée antérieure : douleur, dysphagie, trismus ;
  - rétropharyngée : torticolis, dyspnée, état septique.
- Diagnostic clinique et imagerie – échographie (figure 31.2) ou TDM injectée (figure 31.3) – recherchent les complications (thrombophlébite de la veine jugulaire, érosion carotidienne).

Figure 31.1. Adénophlegmon latérocervical droit.

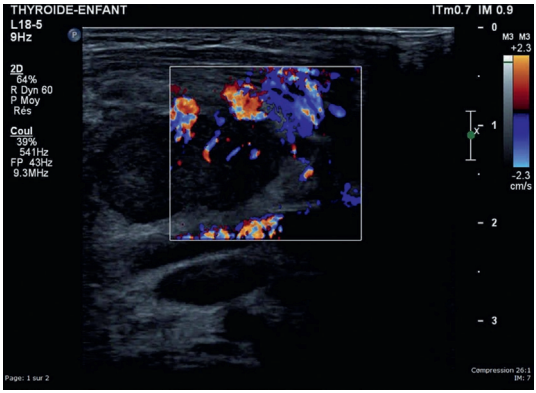

Figure 31.2. Adénophlegmon latérocervical droit.
Échographie-Doppler couleur.

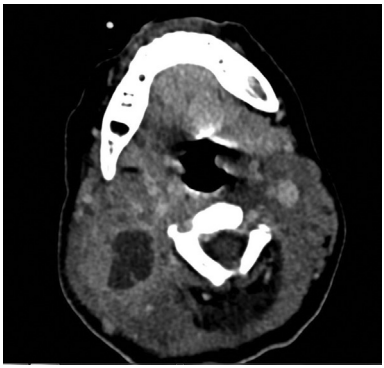

Figure 31.3. Adénophlegmon latérocervical droit.
TDM avec injection de produit de contraste.

- Le traitement associe une biantibiothérapie intraveineuse probabiliste (staphylocoques méthi-S ou streptocoques). Le relais per os sera fait après 48 heures d'apyrexie.
- Une ponction évacuation ou une chirurgie de drainage est parfois nécessaire en cas de résistance à l'antibiothérapie ou de signes de gravité.

Conclusion

Les adénites sont des pathologies très fréquentes de l'enfant. Elles sont la plupart du temps parfaitement bénignes mais nécessitent une attention particulière en raison du risque de complications, d'étiologies bactériennes graves et de l'origine maligne parfois retrouvée.
La figure 31.4 rappelle la conduite à tenir face à des adénopathies.

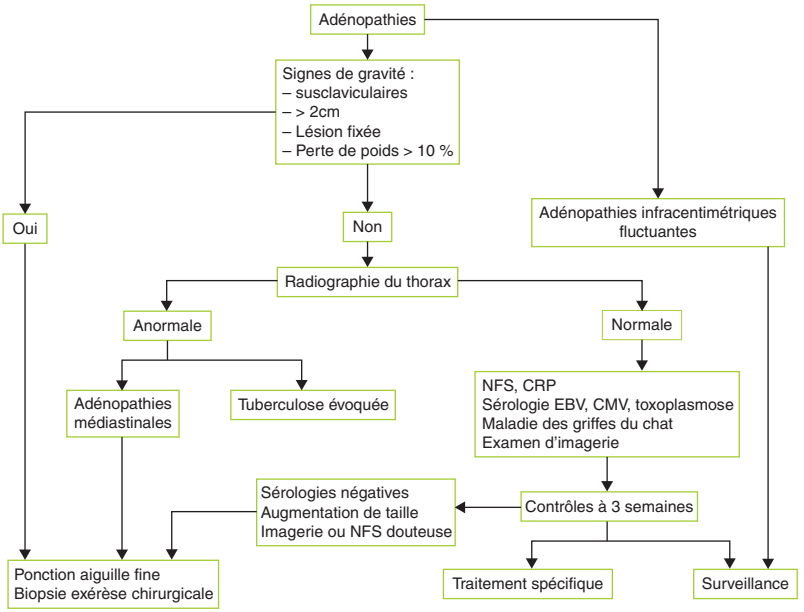

Figure 31.4. Conduite à tenir face à des adénopathies.
CMV : cytomégalovirus ; EBV : virus d'Epstein-Barr.

Références

[1] Goins MR, Beasley MS. Pediatric neck masses. Oral Maxillofac Surg Clin North Am 2012 ; 24(3) : 457–68.

[2] Rosenberg TL, Nolder AR. Pediatric cervical lymphadenopathy. Otolaryngol Clin North Am 2014 ; 47(5) : 721–31.

[3] LaRiviere CA, Waldhausen JHT. Congenital cervical cysts, sinuses, and fistulae. Surg Clin North Am 2012 ; 92(3) : 583–97.

[4] Manjaly JG, Alexander VR, Pepper CM. Primary cervical ganglioneuroblastoma. Int J Pediatr Otorhinolaryngol 2015 ; 79(7) : 1007–12.

[5] Tranvinh E, Yeom KW, Iv M. Imaging neck masses in the neonate and young infant seminars in ultrasound, CT and MRI. Semin Ultrasound CT MR 2015 ; 36(2) : 120–37.

[6] Hambleton L, Sussens J, Hewitt M. Lymphadenopathy in children and young people. Paediatr Child Health 2016 ; 26(2) : 63–7.

[7] Stutchfield CJ, Tyrrell J. Evaluation of lymphadenopathy in children. Paediatr Child Health 2012 ; 22(3) : 98–102.

[8] Melenotte C, Edouard S, Lepidi H, Raoult D. Diagnostic des adénites infectieuses. Rev Med Interne 2015 ; 36(10) : 668–76.

[9] Faddoul D. Childhood tuberculosis : an overview. Review. Adv Pediatr 2015 ; 62(1) : 59–90.

[10] Neff L, Newland JG, Sykes KJ, et al. Microbiology and antimicrobial treatment of pediatric cervical lymphadenitis requiring surgical intervention. Int J Pediatr Otorhinolaryngol 2013 ; 77(5) : 817–20.

CHAPITRE

32

Abcès para- et rétropharyngés

Catherine Blanchet, Hélène Schmaltz

PLAN DU CHAPITRE

- Rappels anatomiques et généralités
- Tableaux cliniques
  - Signes d'alerte
  - Abcès rétropharyngés
  - Abcès rétrostylien
  - Abcès préstylien
- Prise en charge
  - Traitement médical
  - Drainage chirurgical

ORL de l'enfant
© 2017, Elsevier Masson SAS. Tous droits réservés

Points clés

- Les abcès para- et rétropharyngés sont des infections bactériennes compliquant des infections pharyngées banales.
- Ils sont plus fréquents avant 7 ans.
- Le diagnostic doit être évoqué devant un torticolis fébrile.
- Le diagnostic est confirmé par l'imagerie scannographique.
- Le traitement repose sur l'antibiothérapie parentérale et le drainage chirurgical en cas de collection importante ou d'échec de l'antibiothérapie.

Rappels anatomiques et généralités

■ Les espaces péripharyngés sont divisés en espace rétropharyngé et espace parapharyngé, lui-même divisé en espace préstylien et rétrostylien (figure 32.1).

■ Les infections des espaces rétropharyngés et rétrostyliens évoluent à partir d'une adénite alors que celles de l'espace préstylien sont liées à la diffusion d'une infection amygdalienne ou dentaire.

■ Les infections des espaces profonds de la face et du cou sont potentiellement graves et peuvent engager le pronostic vital.

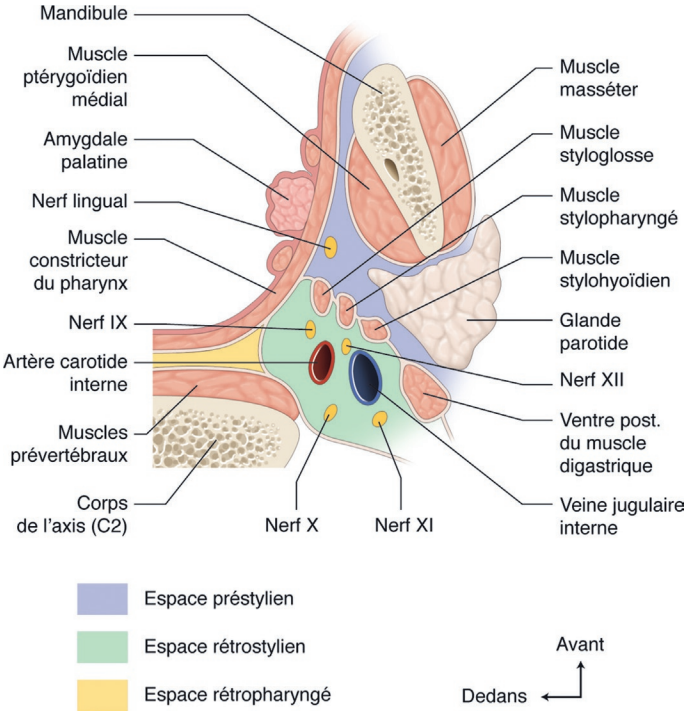

Figure 32.1. Coupe transversale des espaces péripharyngés droits.

- La fréquence des infections diminue avec l'âge, du fait de l'involution naturelle des ganglions rétropharyngés à l'âge de 7 ans.
- La prise d'anti-inflammatoires non stéroïdiens pourrait être un facteur de risque de complication et d'infection profonde de la face et du cou.

Tableaux cliniques (tableau 32.1)

Signes d'alerte

En cas de pharyngite ou d'angine, une complication au niveau des espaces profonds doit être évoquée devant une altération de l'état général avec un syndrome septique sévère, des symptômes unilatéraux, un trismus, un torticolis, une dyspnée, une tuméfaction latérocervicale ou une inflammation cutanée. Ces signes d'alerte nécessitent un avis hospitalier spécialisé.

Abcès rétropharyngés

- Âge de survenue : < 7 ans.
- Origine : ces abcès peuvent être dus à une complication d'une rhinopharyngite (fréquence ++), être secondaires à une ingestion de corps étranger ou survenir post-adénoïdectomie.
- Symptômes :
  - fréquents : fièvre, odynophagie, torticolis, cervicalgies, dyspnée précoce ;
  - rares : hypersialorrhée.
- Examen clinique : il met en évidence un œdème médian de la paroi pharyngée postérieure, l'absence de trismus et de tuméfaction cervicale.
- Diagnostic différentiel : épiglottite, tumeur.
- Complications : elles peuvent être respiratoires, osseuses et une médiastinite peut également survenir.
- Pièges : intubation difficile au bloc, corps étranger associé.

Abcès rétrostylien

- Âge de survenue : < 7 ans.
- Origine : infections oro- et rhinopharyngées.
- Symptômes : fièvre, odynophagie, torticolis ou raideur cervicale.
- Diagnostic différentiel : torticolis non fébrile, syndrome méningé.
- Examen clinique : il révèle une tuméfaction cervicale très fréquente, un discret bombement du pilier postérieur refoulant l'amygdale vers l'avant, l'absence de trismus.
- Complications : elles sont respiratoires, vasculaires, neurologiques et une médiastinite est aussi retrouvée.

Tableau 32.1. Caractéristiques cliniques et complications des infections péripharyngées.

Localisation		Âge	Point de départ	Symptômes	Examen endobuccal	Complications
Infections rétropharyngées et rétrostyliennes	Infections rétropharyngées	< 7 ans	Rhinopharyngites +++ Angines	Fièvre et odynophagie Torticolis/raideur cervicale Tuméfaction latérocervicale mal limitée	Tuméfaction médiane de la paroi pharyngée postérieure	Dyspnée obstructive, œdème laryngé, pneumopathie d'inhalation Torticolis avec luxation atloïdo-axoïdienne (syndrome de Grisel) Ostéomyélite et épidurite Médiastinite
	Infections rétrostyliennes		Rhinopharyngites Angines		Tuméfaction latérale rétroamygdalienne	Dyspnée obstructive Thrombose de la veine jugulaire Érosion carotidienne Atteinte des paires crâniennes Médiastinite
Infections préstyliennes		> 8 ans	Angines Infections dentaires	Tuméfaction latérocervicale haute Fièvre et odynophagie Trismus Hypersialorrhée	Voussure pharyngée avec refoulement de l'amygdale en dedans	Cellulite cervicale profonde extensive

Abcès préstylien

- Âge : enfant > 7 ans, adolescent, adulte.
- Origine : foyer dentaire > phlegmon péri-amygdalien > angine.
- Symptômes : fièvre, odynophagie, absence de torticolis.
- Examen clinique : il révèle une amygdale refoulée en dedans, un trismus, une hypersialorrhée, une tuméfaction parotidienne et sous-mandibulaire.
- Diagnostic différentiel : phlegmon péri-amygdalien.
- Complications : il peut s'agir d'une cellulite cervicale profonde extensive (fasciite nécrosante) par diffusion de l'infection aux régions parotidienne, sous-mandibulaire, rétrostylienne, rétropharyngée voire médiastinale.

Prise en charge

- Une hospitalisation rapide dans un centre expérimenté est nécessaire.
- Un bilan biologique inflammatoire doit être réalisé.
- Une imagerie avec tomodensitométrie de la base du crâne à la carène avec injection systématique (figures 32.2 et 33.3) est à réaliser ; une IRM est pratiquée en cas de doute diagnostique. Une échographie est éventuellement réalisée dans le cadre du suivi, mais elle explore mal les espaces profonds.

Figure 32.2. Coupe tomodensitométrique axiale d'un abcès rétrostylien gauche.

Figure 32.3. Coupe tomodensitométrique axiale d'un abcès rétropharyngé.

Tableau 32.2. Traitement médical des abcès para- et rétrophayngés.

	Première intention	Allergies aux pénicillines
Traitement initial à l'hôpital (IV)	Céphalosporine de 3e génération (C3G) + métronidazole (+ lincosamides en cas de signes toxiniques)[1] Alternative : amoxicilline–acide clavulanique 150 mg/kg/j[2]	C3G + métronidazole (+ lincosamides en cas de signes toxiniques) Avis infectiologues pédiatriques
Relais per os en ville	Amoxicilline–acide clavulanique 80 mg/kg/j	Avis infectiologues pédiatriques

1. Société française d'oto-rhino-laryngologie et de chirurgie maxillo-faciale. Recommandation pour la pratique Clinique : Complications loco-régionales des pharyngites. Texte long, 2009.
2. Lorrot M, Haas H, Hentgen V, et al. Antibiotherapy of severe ENT infections in children : peripharyngeal abscesses. Arch Pediatr 2013 ; 20 Suppl 3 : e1-4.

Traitement médical

Le traitement médical comprend :

- une antibiothérapie intraveineuse à large spectre couvrant aérobies et anaérobies avec un relais per os (durée totale 10 à 15 jours) (tableau 32.2) ;
- des antalgiques (paracétamol) ;
- une corticothérapie en dose unique en cas d'obstruction respiratoire

Les anti-inflammatoires non stéroïdiens (AINS) sont contre-indiqués ; et il n'y a pas d'anticoagulation à visée préventive chez l'enfant.

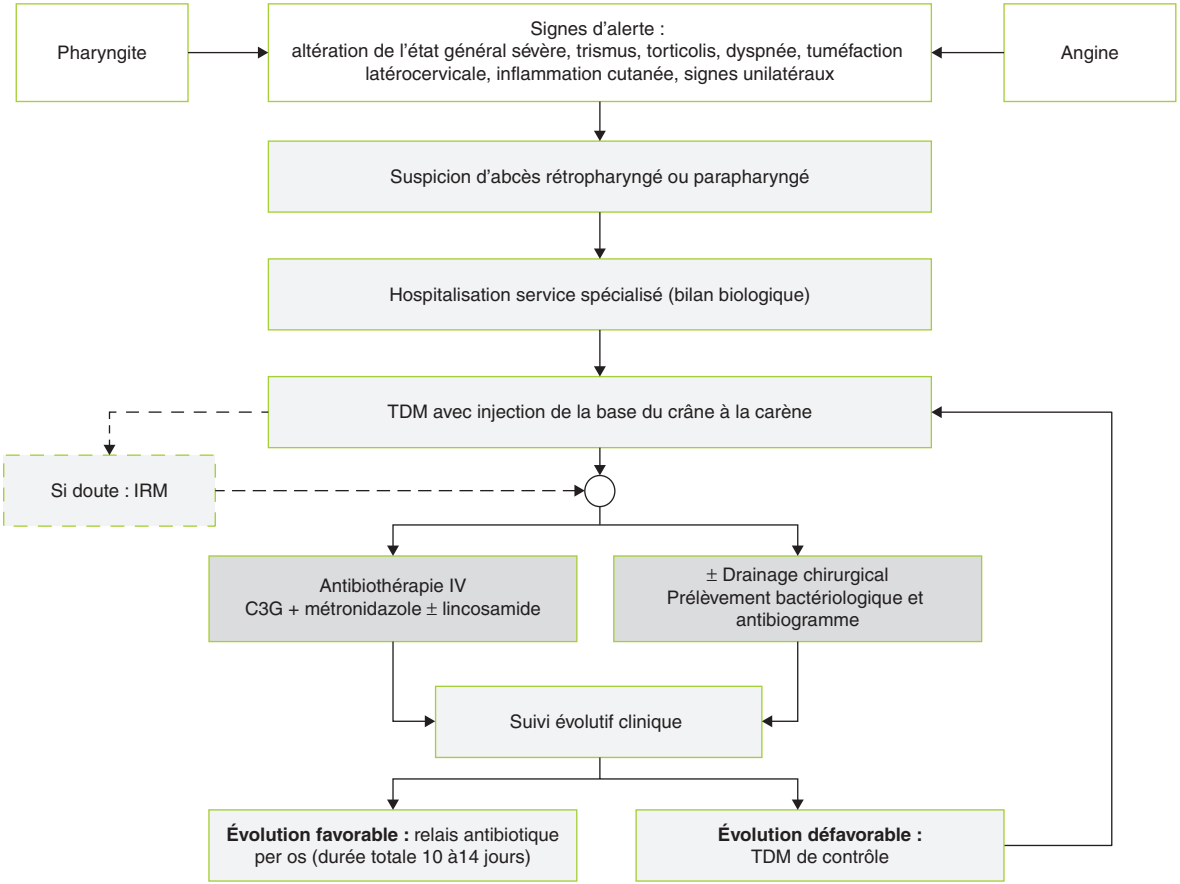

Figure 32.4. Conduite à tenir face à des abcès para- et rétropharyngés.
C3G : céphalosporine de 3e génération.

Drainage chirurgical

- Pour les abcès rétropharyngés et rétrostyliens, le drainage chirurgical est réalisé d'emblée avec prélèvements bactériologiques si la collection est > 15 mm ou en cas d'échec du traitement médical pendant 72 heures et de collection < 15 mm.
- Pour les abcès préstyliens, le drainage chirurgical est quasi systématique sauf si l'infection est bien circonscrite, sans complication. Il existe un risque d'intubation difficile (trismus). Ce geste comprend le plus souvent une amygdalectomie ± cervicotomie sous-mandibulaire.

La conduite à tenir face aux abcès para- et rétropharyngés est indiquée à la figure 32.4.

CHAPITRE

33

Kystes et fistules cervicaux

Marion Blanchard

PLAN DU CHAPITRE

- Kystes et fistules latérocervicaux
  - Kystes et fistules de la 1re fente branchiale
  - Kystes et fistules de la 2e fente branchiale
  - Kystes de la 4e poche branchiale
- Kystes et fistules médians du cou
  - Kystes du tractus thyréoglosse
  - Kystes dermoïdes de la ligne médiane

ORL de l'enfant
© 2017, Elsevier Masson SAS. Tous droits réservés

Points clés

- Les kystes et fistules de la 2e fente branchiale peuvent rarement s'intégrer dans un syndrome branchio-oto-rénal. Leur traitement est chirurgical par voie externe.
- Les kystes de la 4e poche se présentent comme des abcès latérocervicaux bas situés paramédians gauches. Ils sont toujours associés à une fistule muqueuse du fond du sinus piriforme dont la visualisation endoscopique signe le diagnostic, et dont la cautérisation au laser permet la guérison du kyste dans 80 à 85 % des cas.
- Les kystes du tractus thyréoglosse sont cervicaux médians, situés entre la base de la langue en haut et l'isthme thyroïdien en bas. Ils peuvent être inesthétiques, se surinfectent fréquemment et dégénèrent rarement en carcinomes thyroïdiens. Leur traitement consiste en une exérèse chirurgicale après réalisation d'une échographie ayant permis d'éliminer une thyroïde ectopique dont l'exérèse serait délétère.

Kystes et fistules latérocervicaux

Kystes et fistules de la 1re fente branchiale

■ Les kystes et fistules du 1er arc branchial sont situés dans une zone limitée en haut par le plancher du conduit auditif externe, en arrière par le bord antérieur du muscle sternocléidomastoïdien, en avant et en haut par l'angle de la mandibule, et avant et en bas par l'os hyoïde. Peuvent s'y associer une fistule du plancher du conduit auditif ou une bride fibreuse entre le plancher du conduit auditif et la membrane tympanique.

■ L'exérèse chirurgicale, toujours indiquée, se fait sous monitorage du nerf facial du fait des fréquents rapports étroits de ces kystes et fistules avec les branches du nerf facial.

Kystes et fistules de la 2e fente branchiale

■ Ce sont les plus fréquents des kystes et fistules congénitaux latérocervicaux.

■ Il s'agit d'un défaut de résorption du sinus cervical sur le trajet de la 2e fente branchiale.

■ On retrouve soit une fistule isolée, soit un kyste isolé, soit une fistule communiquant avec un kyste.

Fistules

- Le diagnostic est clinique, fait précocement à la naissance.
- On retrouve une petite fistule à bords nets (figure 33.1) au tiers inférieur du bord antérieur du muscle sternocléidomastoïdien, avec parfois une issue de sécrétions filantes claires ou troubles.
- Traitement : il est chirurgical, avec exérèse du trajet fistuleux en totalité (figure 33.2).

Kystes

- Le diagnostic est évoqué devant l'apparition d'une tuméfaction latérocervicale inflammatoire lors d'un épisode infectieux.
- La tuméfaction est ovalaire, rénitente, mobile.
- Examen complémentaire : un scanner cervical injecté peut être réalisé.
- Traitement : il est chirurgical, avec exérèse complète du kyste par cervicotomie.

Figure 33.1. Fistule de la 2e fente branchiale droite.

Figure 33.2. Exérèse d'une fistule de la 2e fente branchiale cathétérisée.
Vue peropératoire.

Les kystes ou fistules du 2e arc branchial peuvent s'intégrer dans le syndrome branchio-oto-rénal (BOR), de transmission autosomique dominante, reconnu sur la coexistence de trois critères diagnostiques majeurs (parmi ceux-ci : fistule ou kyste du 2e arc, fistule préauriculaire, malformation du pavillon d'oreille, surdité de transmission ou de perception, anomalies rénales) ou de deux critères majeurs et deux mineurs (parmi ceux-ci : fibrochondrome ou enchondrome prétragien, sténose du conduit auditif externe, malformations ossiculaires ou de l'oreille interne, asymétrie faciale ou anomalies palatines).

Kystes de la 4e poche branchiale

- Ces kystes sont habituellement situés du côté gauche, à la partie basse du cou, près de la glande thyroïde, et ne sont jamais associés à des fistules cutanées congénitales.
- En revanche, une fistulisation cutanée cervicale secondaire à une surinfection peut apparaître.
- Un orifice fistuleux muqueux est toujours présent au fond du sinus piriforme (zone paire de l'hypopharynx entourant le vestibule laryngé).

Forme néonatale

- Il s'agit d'une masse kystique latérocervicale souvent volumineuse (figure 33.4).
- Examen complémentaire : un scanner cervical injecté est réalisé à la recherche d'un niveau hydroaérique signant la communication avec le pharynx (figure 33.5).
- Diagnostic différentiel : lymphangiome, kyste thymique, tératome kystique, etc.
- Le diagnostic est confirmé par visualisation endoscopique de l'orifice fistuleux au fond du sinus piriforme (figure 33.3).
- Le traitement consiste en l'exérèse du kyste par cervicotomie.

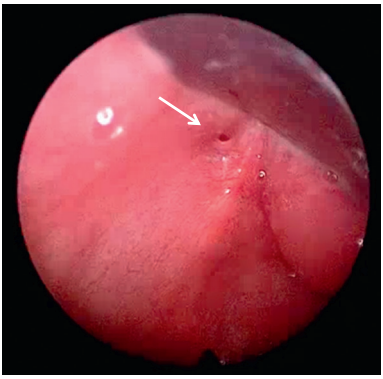

Figure 33.3. Fistule de la 4e poche branchiale gauche (orifice de la fistule dans l'hypopharynx).
Vue peropératoire lors d'une hypopharyngoscopie.

Figure 33.4. Kyste de la 4e poche branchiale gauche de découverte néonatale.
Volumineuse masse latérocervicale gauche.

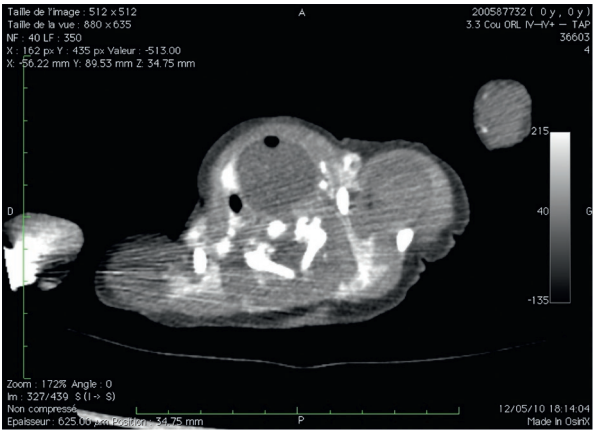

Figure 33.5. Kyste de la 4e poche branchiale gauche en période néonatale.
Lésion kystique hypodense contenant une bulle d'air.

Forme pédiatrique

- Le diagnostic est établi à l'occasion de surinfections se présentant sous la forme d'abcès souvent répétés juxtathyroïdiens gauches (figure 33.6).
- Examen complémentaire : un scanner cervical injecté mais surtout une endoscopie permettent d'objectiver la fistule du sinus piriforme, ce qui signe le diagnostic.
- Traitement : les surinfections se traitent par antibiothérapie ; le kyste se traite par cautérisation endoscopique au laser de la fistule du sinus piriforme. Ce geste doit parfois être répété. En cas d'échec des procédures endoscopiques (15 à 20 % des cas), une exérèse du kyste par voie cervicale externe est nécessaire.

Figure 33.6. Kyste de la 4e poche branchiale gauche.
Placard inflammatoire paramédian gauche en regard de la thyroïde.

Kystes et fistules médians du cou

Kystes du tractus thyréoglosse (figures 33.7 et 33.8)

- Ces kystes sont fréquents (40 % des malformations congénitales cervicales).
- Ils ont pour origine le trajet de migration embryonnaire de la glande thyroïde et sont donc situés le long de ce trajet. La présentation clinique est celle d'une masse cervicale médiane située quelque part le long de ce trajet, soit entre la base de langue et l'isthme thyroïdien, avec souvent des rapports étroits avec le corps de l'os hyoïde. Plusieurs kystes sont souvent présents.
- Il n'y a pas de fistule cutanée congénitale associée.
- L'échographie confirme la nature kystique de la lésion et élimine une thyroïde ectopique, ainsi qu'un ganglion prélaryngé. Cet examen ne permet pas à revanche d'éliminer un autre diagnostic différentiel, le kyste dermoïde. Seule l'histologie de la pièce opératoire permet de trancher entre les deux types de kystes.
- La chirurgie se justifie pour les raisons suivantes : aspect inesthétique, surinfections fréquentes, risque de dégénérescence (carcinome thyroïdien) dans environ 2 % des cas.
- Malgré une exérèse passant au large de la lésion (intervention de Sistrunk emportant le bord médial des muscles sous-hyoïdiens, le corps de l'os hyoïde et un cône musculaire basilingual), le pourcentage de récidives est d'environ 5 à 10 %.

Figure 33.7. Kyste du tractus thyréoglosse non surinfecté.

Figure 33.8. Kyste du tractus thyréoglosse surinfecté.
Peau inflammatoire.

Kystes dermoïdes de la ligne médiane

- Ces kystes sont constitués d'un épithélium kératinisé stratifié associé à des annexes pilosébacées.
- Ils se présentent comme des kystes isolés, sans fistule cutanée, situés à n'importe quel niveau de la ligne cervicale médiane.
- Les surinfections sont rares.
- Le traitement repose sur l'exérèse chirurgicale après échographie cervicale. Lorsque ces kystes sont situés entre la base de langue et l'isthme thyroïdien, seul l'examen histologique de la pièce opératoire permet de les distinguer d'un kyste du tractus thyroïdien.

Pour en savoir plus

Garabédian EN, editor. ORL de l'enfant. In : Paris : Médecine-Sciences Flammarion ; 2006.
Brasnu D, editor. Traité d'ORL. In : Paris : Médecine-Sciences Flammarion ; 2008.

CHAPITRE

34

Kystes et fistules de la face

Soizick Pondaven Letourmy, Emmanuel Lescanne

PLAN DU CHAPITRE

- Kystes et fistules du dos du nez
  - Tableaux cliniques
  - Complications
  - Bilan complémentaire
  - Traitement
- Fistules préhélicéennes congénitales
  - Tableau clinique
  - Complications
  - Bilan complémentaire
  - Traitement
- Fistules congénitales des lèvres
  - Tableau clinique
  - Traitement
- Kystes dermoïdes de la région orbitaire
  - Tableau clinique
  - Bilan complémentaire
  - Traitement
- Kystes et fistules de la 1re fente branchiale
  - Tableaux cliniques
  - Complications
  - Bilan complémentaire
  - Traitement
- Fente faciale
  - Tableau clinique
  - Bilan complémentaire
  - Traitement

ORL de l'enfant
© 2017, Elsevier Masson SAS. Tous droits réservés

Points clés

- Les kystes et fistules de la face correspondent à des défauts de fusion des ébauches embryonnaires.
- Ils peuvent être isolés ou associés dans un contexte syndromique.
- Dans les formes médianes, il faut rechercher une extension au système nerveux central.
- Le diagnostic est clinique mais peut nécessiter une imagerie complémentaire pour évaluer les extensions.
- Le traitement repose habituellement sur l'exérèse chirurgicale afin de prévenir le risque de surinfection ou d'expansion des lésions kystiques.

Kystes et fistules du dos du nez

Tableaux cliniques

- Une fistule cutanée externe est retrouvée située entre la glabelle et la pointe du nez.
- C'est un orifice punctiforme à bords nets sur la ligne médiane.
- Des poils sont parfois présents.
- Une tuméfaction isolée du dos du nez est parfois retrouvée (kyste dermoïde sans fistule) (figure 34.1).
- Un kyste dermoïde se présente sous forme d'une masse arrondie, mobile, molle et indolore.
- Une surinfection est possible, avec présence de peau inflammatoire et de douleur.
- Les formes mixtes associant kyste et fistule sont les plus fréquentes.
- Un trajet endocrânien est possible.

Complications

Une surinfection peut se produire, avec collection sous-cutanée, cellulite périorbitaire, ostéomyélite, méningite ou abcès intracrânien en cas de trajet intracrânien.

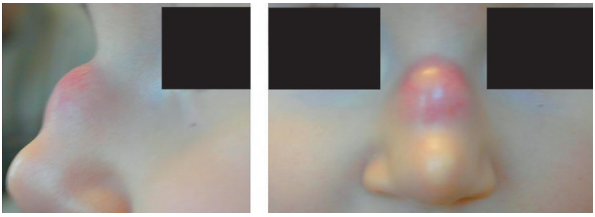

Figure 34.1. Kyste du dos du nez.

Bilan complémentaire

Une IRM et un scanner du massif facial permettent d'apprécier l'extension du tractus dermoïde, et de rechercher une déhiscence de l'étage antérieur de la base du crâne.

Traitement

Une exérèse chirurgicale est pratiquée.

Fistules préhélicéennes congénitales

Tableau clinique

- Des orifices fistuleux sont retrouvés en avant de la racine de l'hélix (figure 34.2).
- Un petit kyste sous-jacent peut être palpé.
- La découverte est faite à la naissance ou secondairement.
- Une forme familiale est possible.
- La présentation est bilatérale dans 35 % des cas. En cas d'association avec des fistules de la 2e fente, penser au syndrome branchio-oto-rénal (BOR).
- Une association avec une aplasie mineure d'oreille est possible.

Figure 34.2. Fistule préhélicéenne.
Présence d'une fistule préhélicéenne associée à un dysembryome prétragien.

Complications

Une surinfection peut se produire avec un écoulement purulent par l'orifice externe ou un abcès préauriculaire.

Bilan complémentaire

- Un audiogramme est réalisé s'il n'y a pas eu de dépistage auditif à la naissance (vérifier l'absence d'aplasie mineure).
- Dans les formes bilatérales ou associées à une fistule cervicale, une échographie rénale permet d'éliminer un syndrome BOR.

Traitement

- Une antibiothérapie est administrée en cas de surinfection.
- Un drainage chirurgical peut être pratiqué en cas d'abcès, mais une ponction est préférable afin de ne pas compliquer l'exérèse chirurgicale à froid.
- Une exérèse peut être pratiquée à distance d'un épisode infectieux en réséquant l'orifice externe, la totalité du trajet jusqu'à l'aponévrose temporale et une collerette de cartilage.
- Il n'y a pas d'indication opératoire s'il n'y a jamais eu de suintement.

Fistules congénitales des lèvres

Tableau clinique

- Les fistules congénitales des lèvres sont exceptionnelles.
- Parmi celles-ci, 50 % sont paramédianes et concernent la lèvre inférieure, 50 % concernent la commissure.
- Il s'agit d'une forme familiale.
- Une association avec une fente palatovélaire ou labio-maxillo-palatine (syndrome de van der Woude) est possible.
- Ces fistules sont souvent bilatérales.
- Un écoulement muqueux ou mucopurulent est possible.

Traitement

Une exérèse chirurgicale est pratiquée en cas d'écoulement abondant ou de gêne esthétique.

Kystes dermoïdes de la région orbitaire

Tableau clinique

- Un tel kyste se présente sous forme d'une masse arrondie, souple, localisée au rebord orbitaire ou aux paupières.
- Sa croissance est progressive.

Bilan complémentaire

Une TDM préopératoire permet de rechercher une extension intraorbitaire ou intraosseuse.

Traitement

Ces kystes sont traités par exérèse chirurgicale.

Kystes et fistules de la 1re fente branchiale

Tableaux cliniques

- Ces kystes et fistules sont rares : ils représentent 1 % des anomalies branchiales.
- La présentation clinique est trompeuse.
- En cas de fistule complète, on retrouve un orifice punctiforme externe situé dans une zone triangulaire dont le sommet est au niveau du plancher du conduit auditif externe (CAE) et dont la base est une ligne unissant la pointe du menton au milieu de l'os hyoïde. L'orifice supérieur est inconstant ; il faut le rechercher au niveau du plancher du CAE.
- Plus rarement encore, une bride est retrouvée en avant du tympan.
- Le kyste se présente sous forme de tuméfaction de la région sous-auriculaire ou parotidienne inférieure (figure 34.3).

Complications

Une surinfection peut se produire, avec une tuméfaction inflammatoire.

Figure 34.3. Kyste de la première fente.
Présence d'une masse kystique sous-lobulaire devant faire évoquer un kyste de la première fente branchiale, correspondant à une duplication du méat acoustique.

Bilan complémentaire

Une TDM ou une IRM peuvent être réalisées.

Traitement

- Une chirurgie précoce est réalisée avant que ne survienne une surinfection – voie de parotidectomie + exérèse de l'orifice externe (figure 34.4).
- Un monitorage du nerf facial est requis en raison du rapport étroit avec le trajet fistuleux.
- Une exérèse de l'orifice interne (plancher du CAE) est pratiquée.

Fente faciale

Tableau clinique

- Il s'agit d'une malformation congénitale ecto- et mésodermique.
- Une fente ou une fistule faciale est retrouvée associée à une fente osseuse sous-jacente (figure 34.5 et 34.6).

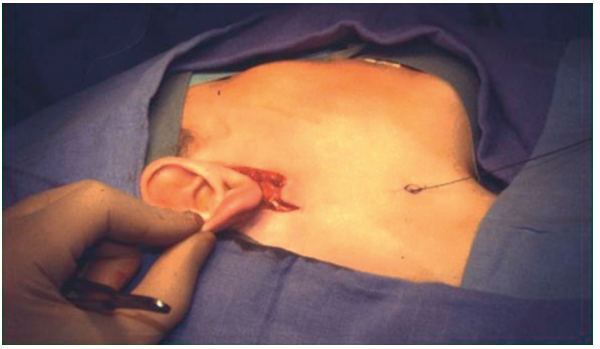

Figure 34.4. Fistule de la première fente.
L'orifice cutané de la fistule est localisé dans le triangle formé par le plancher du méat acoustique, l'os hyoïde et la pointe du menton (triangle de Poncet). L'exérèse nécessite une dissection du nerf facial afin de protéger ce dernier.

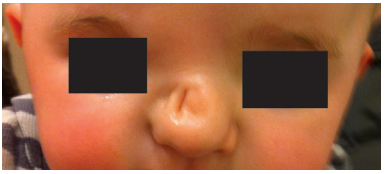

Figure 34.5. Fente faciale.
Présence d'un défect cutané paranasal droit.

Figure 34.6. Fente faciale.
Scanner facial montrant un défect osseux en regard d'un défect cutané paranasal gauche.

- Dernier point de l'énumération
- Une atteinte des paupières ou du nez est possible, de même qu'une extension à l'étage antérieur de la base du crâne en fonction de la localisation.

Bilan complémentaire

Scanner du massif facial et IRM en cas de suspicion de méningocèle associée

Traitement

Exérèse chirurgicale en cas de fistule, d'atteinte palpébrale, nasale ou de l'étage antérieur, ou en cas de demande esthétique dans les autres formes

CHAPITRE

35

Masses cervicales

Richard Nicollas, Éric Moreddu

PLAN DU CHAPITRE

- Tuméfactions des régions latérales
  - Masses congénitales
  - Masses non congénitales
- Tuméfactions de la région médiane
  - Lésions congénitales
  - Lésions non congénitales

ORL de l'enfant
© 2017, Elsevier Masson SAS. Tous droits réservés

Points clés

- Les tuméfactions cervicales sont un motif de consultation ORL fréquente en pédiatrie.
- Elles peuvent être congénitales ou acquises, latérales ou médianes, bénignes ou malignes.
- Elles sont d'origine conjonctive, ganglionnaire, endocrinienne ou salivaire.
- Le diagnostic repose sur l'examen clinique, une imagerie adaptée et nécessite le plus souvent un examen anatomopathologique.
- La prise en charge thérapeutique est spécifique à chaque type lésionnel.

Tuméfactions des régions latérales

Masses congénitales

Masse rénitente

Il s'agit très probablement d'une malformation lymphatique (figure 35.1) (voir chapitre 37).

Masse dure

Fibromatosis colli [1]

- Cette affection touche le nouveau-né ou le nourrisson.
- Celui-ci présente une attitude en torticolis et une lésion nodulaire dans le muscle sternocléidomastoïdien.
- L'aspect échographique est très évocateur, avec une masse oblongue bien limitée dans le corps du muscle.
- Le traitement consiste en de la kinésithérapie et la rotation de la tête vers le côté opposé.

Figure 35.1. Malformation lymphatique latérocervicale chez un nouveau-né âgé de 1 jour.

Tératomes [2]

- Les tératomes sont souvent diagnostiqués en anténatal (figure 35.2).
- La présentation est variable en fonction de la localisation et du volume.
- Les tératomes sont responsables de troubles respiratoires ou alimentaires aigus selon leurs rapports avec l'axe aérodigestif.
- Une IRM est indiquée dans le cadre du bilan préopératoire (figure 35.3).
- Le traitement est chirurgical.

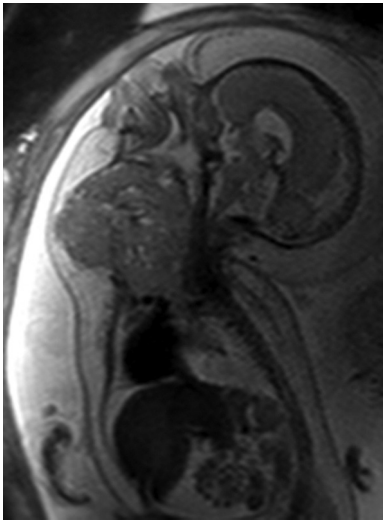

Figure 35.2. IRM fœtale en séquence T2 montrant un fœtus de 24 semaines porteur d'un volumineux tératome cervical.

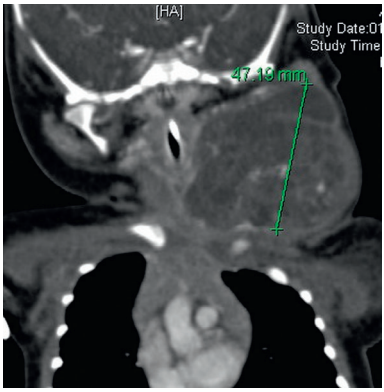

Figure 35.3. Scanner en reconstruction coronale montrant un tératome thyroïdien sur un nouveau-né âgé de quelques heures adressé dans un tableau de détresse respiratoire aiguë.
On note l'effet de masse de la tumeur sur la trachée.

- Un dosage des α-fœtoprotéines est réalisé en préopératoire, puis tous les 3 mois pendant 2 ans.

Masses non congénitales

À l'exception des lésions congénitales de révélation secondaire, ces masses sont en règle générale fermes ou dures à la palpation. Nous distinguerons les masses non ganglionnaires des masses ganglionnaires, et dans chaque catégorie, les lésions bénignes des lésions malignes.
Le diagnostic peut être évoqué par l'imagerie mais nécessite généralement un examen histologique.

Masses non ganglionnaires

Tumeurs bénignes

Pilomatrixome [3]

- C'est une masse superficielle, intradermique, adhérente au plan superficiel, et non adhérente aux plans profonds (figure 35.4).
- L'échographie révèle un aspect de microcalcifications.
- Le traitement est chirurgical, consistant en une exérèse complète.

Lipoblastome

- Il s'agit d'une masse souple, irrégulière, généralement fixée au plan profond.
- L'échographie montre une masse tissulaire.
- Le scanner ou l'IRM révèle une nature graisseuse, et peut montrer l'extension aux structures adjacentes.
- Le traitement repose sur l'exérèse chirurgicale complète.

Tumeurs malignes

Neuroblastomes

- Ce sont les tumeurs malignes les plus fréquentes chez le petit enfant.
- La localisation cervicale est plus fréquente avant l'âge de 3 ans.

Figure 35.4. Pilomatrixome préauriculaire gauche.

- Les manifestations cervicales consistent en une adénopathie métastatique; des déficits neurologiques sont retrouvés, en rapport avec l'envahissement des racines du plexus brachial voire de la moelle épinière. Il existe aussi un syndrome de Claude Bernard-Horner.
- Le bilan biologique comprend un dosage des catécholamines urinaires (acides homovanillique et vanylmandélique) et un dosage de la *neuron specific enolase* dont l'élévation signe le diagnostic
- Une TDM ou une IRM permettent d'apprécier l'extension locale. Une scintigraphie à la MIBG (métaiodobenzylguanidine) permet le diagnostic positif en cas de fixation (figure 35.5) et de rechercher des localisations métastatiques.
- Le taux d'amplification de l'oncogène N-MYC, déterminé à partir d'un prélèvement tissulaire de la lésion, est un élément pronostique important [4]. L'âge inférieur à 1 an est un critère de bon pronostic quelle que soit l'extension initiale [5].
- Le traitement curatif sera fonction du stade et pourra consister en une chirurgie et/ou une chimiothérapie (figure 35.6).

Rhabdomyosarcomes

- Un tiers des rhabdomyosarcomes sont de localisation cervicale.
- Le pic de fréquence est entre 1 et 4 ans.
- Le pronostic dépend de l'histologie (meilleur pronostic pour les formes embryonnaires que pour les formes alvéolaires) et de la localisation anatomique (meilleur pronostic pour les formes non paraméningées).
- Le bilan d'extension fait surtout appel à l'imagerie (figure 35.7).
- Le traitement est fonction de l'extension et repose sur la chimiothérapie plus ou moins associée à la chirurgie (figure 35.8) voire à la radiothérapie.

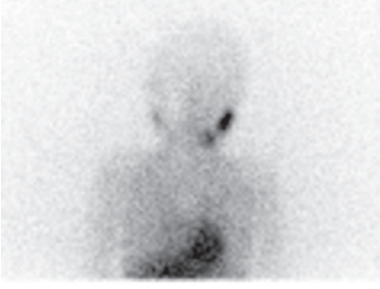

Figure 35.5. Hyperfixation d'un neuroblastome cervical gauche sur une scintigraphie au MIBG.

Figure 35.6. Vue opératoire du neuroblastome dont la scintigraphie apparaît en figure 35.5.

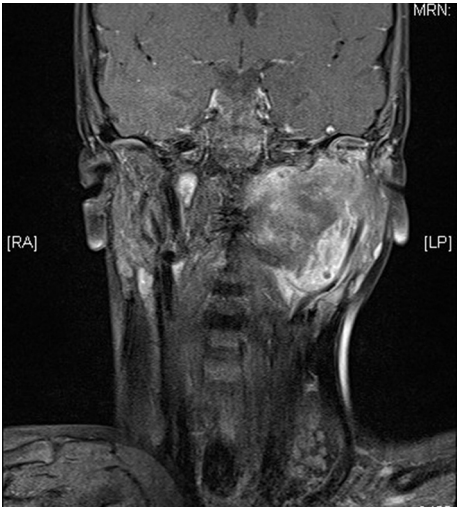

Figure 35.7. IRM en séquence T1 avec injection de gadolinium montrant un rhabdomyosarcome de la fosse infratemporale gauche descendant à la partie haute du cou.

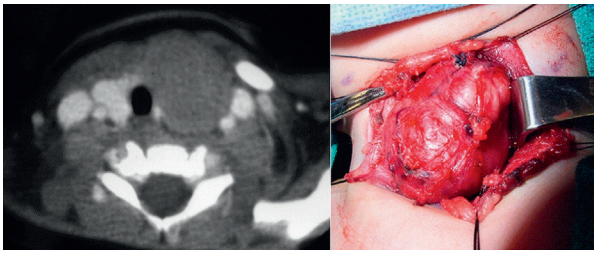

Figure 35.8. Rhabdomyosarcome de la région thyroïdienne gauche.
a. TDM, coupe axiale avec injection de produit de contraste. b. Vue opératoire lors de l'exérèse du reliquat.

Masses ganglionnaires

Lésions bénignes

Adénites

Voir le chapitre 31.

Adénopathies malignes

Métastases ganglionnaires d'une lésion primitive (figure 35.9)

- Il peut s'agir :
  - d'un neuroblastome ;
  - d'une tumeur du cavum ;
  - d'un rhabdomyosarcome.
  - d'une tumeur thyroïdienne qui doit être systématiquement recherchée en cas de masse ganglionnaire basicervicale.
- Le traitement de ces métastases est spécifique de chaque type tumoral et dépend de la localisation du cancer primitif et de son extension.

Lymphome

- Il s'agit d'une lésion ganglionnaire primitive.
- Elle se présente sous forme d'une adénopathie volumineuse.
- Il n'y a pas de contexte infectieux.
- Une altération de l'état général est fréquemment retrouvée.
- Le taux de LDH est très élevé.
- Le bilan consiste en une imagerie corps entier à la recherche d'autres localisations, une biopsie ostéomédullaire, une ponction lombaire.
- Le traitement consiste en une chimiothérapie parfois associée à une radiothérapie [6] – les corticoïdes sont formellement proscrits dans ce contexte.

Figure 35.9. IRM en séquence T2, reconstruction sagittale, montrant une volumineuse adénopathie métastatique d'un neuroblastome.

Tuméfactions de la région médiane

Lésions congénitales

Il s'agit des kystes du tractus thyréoglosse et des kystes dermoïdes (voir chapitre 33).

Lésions non congénitales

Ce sont les nodules thyroïdiens. Devant une telle découverte chez un enfant sans antécédent particulier, il convient de :

- réaliser une palpation cervicale soigneuse à la recherche d'une adénopathie ;
- de pratiquer un bilan sanguin avec dosage de la FT_3, FT_4, TSH_{US}, TCT ;
- ensuite de réaliser une échographie avec, idéalement, une cytoponction à l'aiguille fine [7, 8].

En fonction du résultat cytologique, il sera décidé de surveiller ou d'opérer l'enfant [8].

L'algorithme diagnostique face à une tuméfaction cervicale chez un enfant est présenté à la figure 35.10.

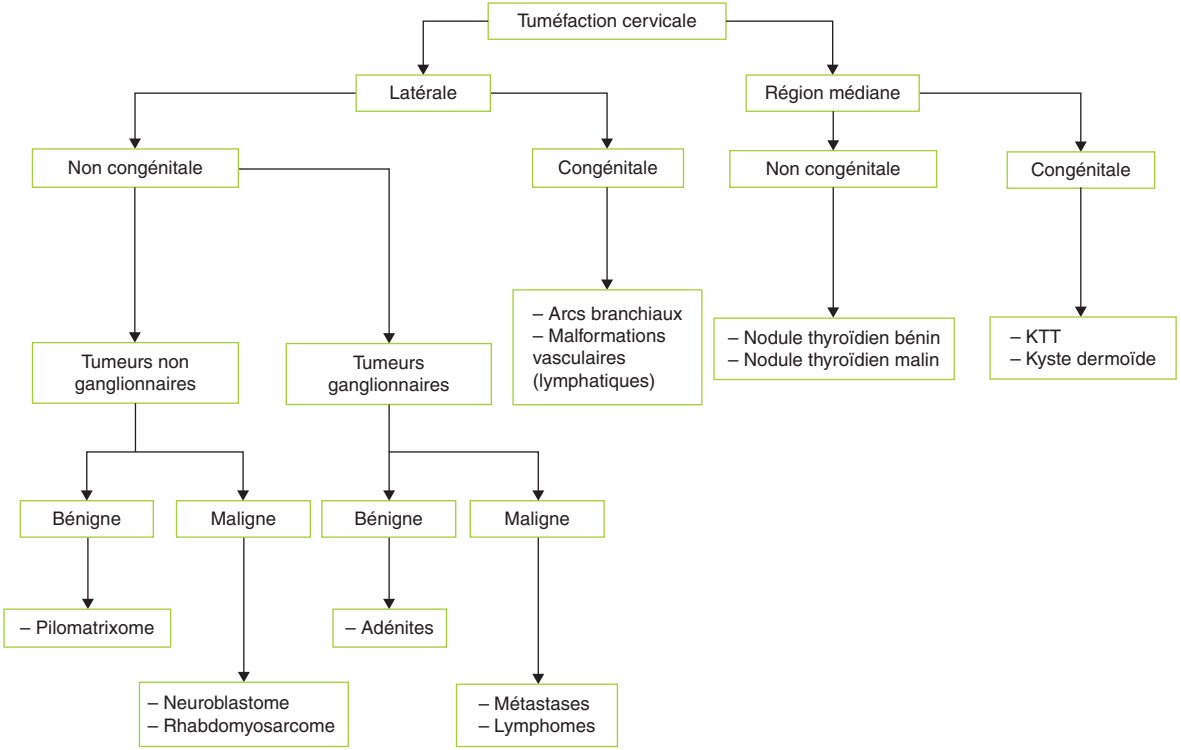

Figure 35.10. Algorithme de diagnostic d'une tuméfaction cervicale de l'enfant.
KTT : kyste du tractus thyréoglosse.

Références

[1] Skelton E, Howlett D. Fibromatosis colli : the sternocleidomastoid pseudotumour of infancy. J Paediatr Child Health 2014 ; 50(10) : 833–5.
[2] Sheikh F, Akinkuotu A, Olutoye OO, et al. Prenatally diagnosed neck masses : long-term outcomes and quality of life. J Pediatr Surg 2015 ; 50(7) : 1210–3.
[3] Kwon D, Grekov K, Krishnan M, et al. Characteristics of pilomatrixoma in children : a review of 137 patients. Int J Pediatr Otorhinolaryngol 2014 ; 78(8) : 1337–41.
[4] Goto S, Umehara S, Gerbing RB, et al. Histopathology (International Neuroblastoma Pathology Classification) and MYCN status in patients with peripheral neuroblastic tumors : a report from the Children's Cancer Group. Cancer 2001 ; 92(10) : 2699–708.
[5] Navarro S, Amann G, Beiske K, et al. European Study Group 94.01 Trial and Protocol. Prognostic value of International Neuroblastoma Pathology Classification in localized resectable peripheral neuroblastic tumors : a histopathologic study of localized neuroblastoma European Study Group 94.01 Trial and Protocol. J Clin Oncol 2006 ; 24(4) : 695–9.
[6] Urquhart A, Berg R. Hodgkin's and non-Hodgkin's lymphoma of the head and neck. Laryngoscope 2001 ; 111(9) : 1565–9.
[7] Moudgil P, Vellody R, Heider A, et al. Ultrasound-guided fine-needle aspiration biopsy of pediatric thyroid nodules. Pediatr Radiol 2016 ; 4(3) : 365–71.
[8] Francis GL, Waguespack SG, Bauer AJ, et al. The American Thyroid Association Guidelines Task Force on Pediatric Thyroid Cancer. Management guidelines for children with thyroid nodules and differentiated thyroid cancer. Thyroid 2015 ; 25(7) : 716–59.

CHAPITRE

36

Pathologies des glandes salivaires

Frédéric Faure, Jérôme Nevoux

PLAN DU CHAPITRE

- Pathologies obstructives
  - Lithiases
  - Parotidite chronique juvénile
  - Ranulas
- Incompétence salivaire
- Pathologies tumorales
  - Épidémiologie
  - Diagnostic
  - Diagnostics différentiels
  - Traitement

ORL de l'enfant
© 2017, Elsevier Masson SAS. Tous droits réservés

Points clés

- Les lithiases salivaires sont rares et essentiellement sous-mandibulaires. Elles se traduisent par des gonflements douloureux (coliques salivaires) sous-mandibulaires ou parotidiens. Elles sont localisées par échographie ou mieux par TDM. Le traitement de première ligne consiste à retirer la lithiase par voie endobuccale voire par sialendoscopie.
- La parotidite chronique juvénile entraîne des gonflements inflammatoires douloureux parotidiens débutant vers l'âge de 3 ans et guérissant souvent à la puberté. L'échographie montre des dilatations des canaux excréteurs salivaires. Un bilan biologique élimine un déficit immunitaire ou une maladie auto-immune sous-jacente.
- Les kystes salivaires ou ranulas sont liés à une obstruction de canaux excréteurs salivaires et sont d'étendue très variable. Leur traitement consiste en une ouverture la plus large possible du kyste (marsupialisation) éventuellement associée à une exérèse de la glande sublinguale.
- Les tumeurs des glandes salivaires peuvent être bénignes (hémangiomes parotidiens du nourrisson, adénomes pléomorphes) ou malignes (essentiellement carcinomes mucoépidermoïdes et carcinomes à cellules acineuses).
- Des lymphangiomes ou des kystes de la 1re fente branchiale peuvent également concerner la parotide.

Pathologies obstructives

Lithiases

■ Les lithiases salivaires sont rares chez l'enfant (moins de 200 cas décrits). Elles représentent 5 % des lithiases tous âges confondus. Elles touchent essentiellement les glandes sous-mandibulaires.

■ Le diagnostic clinique met en évidence des gonflements du territoire sous-maxillaire ou parotidien pendant les repas (hernie) pouvant être associés à une douleur (colique) voire une surinfection (sous-mandibulite ou parotidite).

■ La palpation bidigitale reste essentielle pour le diagnostic des lithiases sous-mandibulaires de taille supérieure à 5 mm.

■ Les examens complémentaires permettent de confirmer la présence de lithiases uniques ou multiples et leur localisation :

- l'échographie est indiquée en phase aiguë mais peut ignorer les lithiases du canal de Wharton ou les lithiases de faible taille du plancher antérieur ;
- le scanner et le *cone beam* évaluent au mieux taille, nombre et localisation des lithiases (figure 36.1).

■ Traitements :

- le traitement est conservateur de première intention ;
- l'extraction des lithiases sous-mandibulaires palpables peut être proposée à partir d'une taille endobucccale pour extraction associée à un contrôle par voie endoscopique (sialendoscopie) ;

- la sialendoscopie permet de retirer avec une sonde à panier par le canal les lithiases flottantes du canal ou de fragmenter au laser les lithiases enclavées (figures 36.2 et 36.3).

Parotidite chronique juvénile

- C'est la plus fréquente des pathologies parotidiennes de l'enfant après les oreillons.
- Elle se définit comme une succession de gonflements parotidiens à répétition uni- ou bilatéraux sans surinfection (il n'y a pas de pus au niveau du canal de Sténon).
- La parotidite débute à partir de 3 ans et s'améliore classiquement à la puberté.

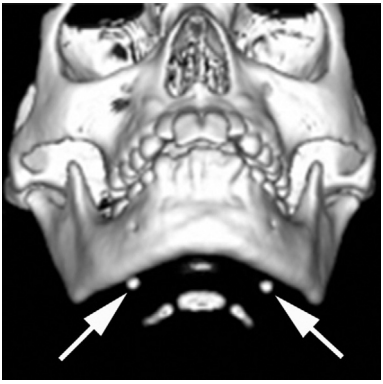

Figure 36.1. Scanner pour lithiases sous-mandibulaires bilatérales. Les lithiases sont visibles (flèches) sous formes de nodules calcifiés dans les régions submandibulaires.

Figure 36.2. Extraction de lithiase avec sonde à panier.

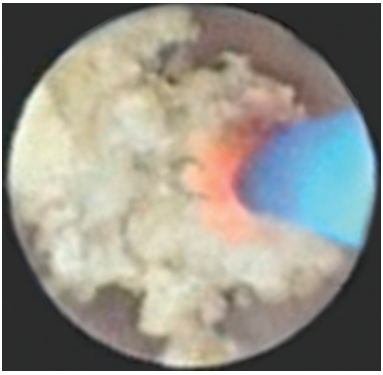

Figure 36.3. Fragmentation au laser de lithiase.

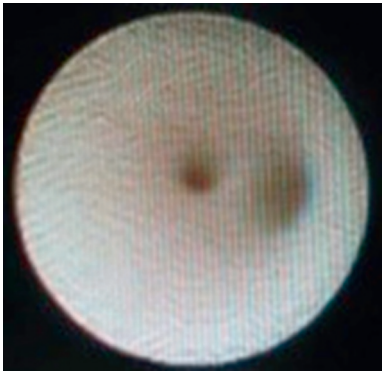

Figure 36.4. Aspect endoscopique d'une parotidite récurrente juvénile.

- L'échographie objective un aspect de sialectasies (rétentions punctiformes multiples de salives) interprétées souvent à tort comme de multiples microlithiases.
- On retrouve dans la parotidite chronique juvénile un aspect endoscopique de canal étroit pour l'âge avec un aspect blanchâtre métaplasique témoignant d'une inflammation chronique (figure 36.4).
- Le traitement est symptomatique lors des poussées.
- Dans les formes invalidantes, l'irrigation par cathéthérisme des voies salivaires peut être proposée. La sialendoscopie sous anesthésie générale permet de poser le diagnostic et de dilater le canal de Sténon par le passage forcé du sialendoscope associé à une irrigation forcée au sérum physiologique.

Ranulas

- Appelées communément « grenouillettes », les ranulas sont à classer dans le groupe des kystes salivaires.
- Les kystes salivaires sont une dilatation kystique d'une glande salivaire (sublinguale ou accessoire) par accumulation de salive due à une obstruction du canal d'évacuation.
- La ranula peut rester limitée, s'étendre vers le plancher postérieur ou passer sous les muscles génioglosses (*plunging ranula*) (figure 36.5).
- Le traitement repose sur la marsupialisation du kyste et, en cas de récidive, sur l'ablation de la glande sublinguale qui « alimente » le kyste.

Incompétence salivaire

La prise en charge de la production salivaire, dans le cadre du traitement du bavage ou de l'encombrement pharyngé, est abordée au chapitre 23.

Figure 36.5. Ranula.

Pathologies tumorales

Épidémiologie

- Les pathologies tumorales des glandes salivaires sont rares (1 % des tumeurs de la tête et du cou). Seulement 5 % concernent les enfants de moins de 16 ans [1]. Elles sont bénignes dans seulement 55 % des cas.
- Les types histologiques les plus fréquents sont :
  - avant 1 an : l'hémangiome (59 %), habituellement de la région parotidienne (figure 36.6) [1, 2] ;
  - après 10 ans, les autres tumeurs solides :
    - l'adénome pléomorphe (figure 36.7) représente 50 % des tumeurs salivaires, dont 82 % sont des tumeurs bénignes. L'âge moyen au diagnostic est de 15 ans. La tumeur concerne la parotide dans 62 % des cas et la glande submandibulaire dans 26 % des cas) [2] ;

Figure 36.6. Angiome parotidien.

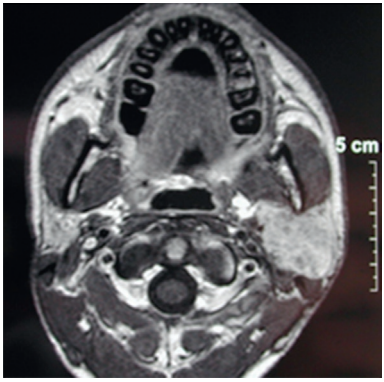

Figure 36.7. Adénome pléomorphe de la parotide gauche.

– les tumeurs malignes représentent 50 % des tumeurs des glandes salivaires après 10 ans; la localisation est parotidienne dans 82 % des cas. L'âge moyen au diagnostic est de 13 ans. Les types histologiques les plus fréquents sont le carcinome mucoépidermoïde et le carcinome à cellules acineuses [2]. La survie à 5 ans est de 95 %;
– les tumeurs mésenchymateuses bénignes (lipomes, névromes) ou malignes (sarcomes), ainsi que les lymphomes, sont beaucoup plus rares (figure 36.8). Ils peuvent survenir à tout âge. Il existe une extension fréquente au-delà de la loge parotidienne et un risque élevé de métastases.

Diagnostic

■ L'interrogatoire vise à rechercher : les antécédents personnels et familiaux; des épisodes de gonflement en lien avec l'alimentation; l'ancienneté et l'évolution de la masse; des douleurs; un contexte infectieux.

■ L'examen physique s'intéresse à la consistance de la masse, sa mobilité, la couleur de la peau en regard, la présence d'une douleur, et d'autres masses palpables. Une paralysie faciale est retrouvée dans 4 % des cas, des adénopathies satellites dans 3,5 % des cas.

■ L'échographie et l'IRM sont les deux examens complémentaires de référence. Ce dernier examen donne des indications sur la probable nature bénigne ou maligne de la tumeur grâce à la cartographie du CDA (coefficient de diffusion apparent) et à la courbe de perfusion en T1 [3]. La ponction-aspiration fine à l'aiguille est possible et facilitée par un guidage échographique, mais la rentabilité diagnostique est faible (33 %) et déconseillée par certains du fait de la grande fréquence des pathologies malignes [4]. En cas de suspicion d'adénopathie

Figure 36.8. Scanner injecté montrant un rhabdomyosarcome de la fosse infratemporale gauche étendu à la région parotidienne.

intraglandulaire ou de tumeurs malignes mésenchymateuses, un prélèvement biopsique peut être nécessaire, en prenant soin de réaliser ce dernier à distance ou après repérage des branches du nerf facial.

Diagnostics différentiels

Les principaux diagnostics différentiels sont les lymphangiomes kystiques (formes microkystiques), les pilomatrixomes, le kyste de la première fente branchiale, les infections chroniques (mycobactérie, maladie des griffes du chat), les adénopathies intra- ou juxtaparotidiennes.

Traitement

- Pour les formes mal tolérées d'hémangiomes (atteinte cutanée avec risques de séquelles esthétiques à type de « peau brûlée », sténoses du conduit auditif avec macération) des β-bloquants (Hemangiol®) sont administrés.
- Pour les tumeurs, quelle que soit l'histologie, une parotidectomie est réalisée avec un éventuel examen histologique extemporané. Il en existe différents types selon l'histologie et les extensions : exofaciale, totale, conservatrice ou non du nerf facial, associée ou non à un curage ganglionnaire cervical. En cas de tumeurs malignes, la prise en charge est discutée en réunion de concertation pluridisciplinaire d'oncologie pédiatrique. Le traitement pourra nécessiter une chimiothérapie ou une radiothérapie adjuvante, notamment dans les tumeurs mésenchymateuses.

Références

[1] Bentz BG, Hughes CA, Lüdemann JP, et al. Masses of the salivary gland region in children. Arch Otolaryngol Head Neck Surg 2000 ; 126(12) : 1435–9.

[2] Lennon P, Silvera VM, Perez-Atayde A, et al. Disorders and tumors of the salivary glands in children. Otolaryngol Clin North Am 2015 ; 48(1) : 153–73.

[3] Espinoza S, Felter A, Malinvaud D, et al. Warthin's tumor of parotid gland : Surgery or follow-up ? Diagnostic value of a decisional algorithm with functional MRI. Diag Intervention Imag 2016 ; 97(1) : 37–43.

[4] Védrine PO, Coffinet L, Temam S, et al. Mucoepidermoid carcinoma of salivary glands in the pediatric age group : 18 clinical cases, including 11 second malignant neoplasms. Head Neck 2006 ; 28(9) : 827–33.

CHAPITRE

37

Hémangiomes et malformations vasculaires cervicales

Natacha Teissier

PLAN DU CHAPITRE

- Hémangiomes
  - Tableaux cliniques
  - Topographies et extensions éventuelles
  - Complications
  - Diagnostics différentiels
  - Bilan
  - Traitement
- Lymphangiomes
  - Tableaux cliniques
  - Bilan
  - Traitement

ORL de l'enfant
© 2017, Elsevier Masson SAS. Tous droits réservés

Points clés

- Les hémangiomes sont des tumeurs vasculaires bénignes très fréquentes, essentiellement cutanées, plus rarement de localisations plus profondes (larynx, parotide, etc.). Le traitement de première ligne des formes volumineuses à risque de séquelles esthétiques et des formes péri-orificielles à risques fonctionnels (larynx, œil, conduit auditif, etc.) est la prescription de β-bloquants oraux.
- Les malformations vasculaires sont nombreuses, de débit et d'évolutivité variables (lymphangiomes, malformations veineuses, angiomes plans, malformations capillaroveineuses, artérioveineuses). Le diagnostic et l'évaluation de l'extension nécessitent une imagerie adaptée. Le traitement, incluant traitement médicaux et chirurgicaux, sera discuté en fonction de la nature, de l'extension, de la symptomatologie et du risque évolutif de chaque lésion.

Hémangiomes

Tableaux cliniques (tableau 37.1)

- L'hémangiome est une tumeur vasculaire bénigne fréquente ; elle correspond à la prolifération de cellules endothéliales.
- Il apparaît dans les deux premières semaines de vie, jusqu'à l'âge de 2 à 3 mois.
- Il existe trois phases :
  - phase proliférative : augmentation rapide entre 6 et 12 mois ; dans les localisations cutanées, une composante rouge vif, surélevée, dépressible est retrouvée, avec un remplissage rapide au relâchement cutané ;
  - phase de plateau puis involutive : 18 mois–7 ans ; on retrouve un arrêt de la croissance de l'hémangiome et une régression de sa taille, ainsi qu'un palissement de la surface cutanée pour les formes de localisation cutanée ;
  - phase cicatricielle : tissu fibroadipeux résiduel ± télangectasies.
- Les hémangiomes apparaissent sur des zones de fusions embryologiques avec vascularisations terminales [1].

Topographies et extensions éventuelles

- Les sièges sont les suivants :
  - pointe du nez (angiome Cyrano) (figure 37.1) ;
  - cervico-facial en barbe (figure 37.2) ou parotidien (figure 37.3) – recherche d'angiome sous-glottique ;
  - périorbitaire – recherche d'extension intra- ou extraconique (figure 37.4) ;
  - laryngé (figure 37.5) : de localisation sous-glottique, surtout situés à gauche, les hémangiomes laryngés se manifestent par des laryngites à répétition

Tableau 37.1. Caractéristiques des différentes lésions angiomateuses superficielles (d'après [7]).

	Diagnostic clinique	Examens complémentaires	Traitement
Hémangiome	Évolution triphasique Trois formes : – tubéreuse cutanée : rouge, bords nets, lisse puis saillante – sous-cutanée : tuméfaction ferme, peau saine/bleutée – mixte	Fibroscopie ORL si dyspnée Échographie/IRM	Abstention le plus souvent Bêta-bloquants Corticoïdes Chirurgie d'exérèse
Angiome plan	Lésion rouge dense/violette froide : « tache de vin » Territoire d'innervation du V Pas de régression	Pas de bilan sauf : – en cas de doute diagnostique (malformation artérioveineuse) – syndrome de Sturge-Weber (IRM/contrôles ophtalmologiques)	Laser Chirurgie
Malformation capilloveineuse	Présente dès la naissance Masse dépressible, saillante, indolore Augmentation en position déclive/à l'effort	IRM Bilan de la coagulation	Embolisation percutanée Chirurgie de réduction
Malformation artérioveineuse	Faux angiome plan ; chaud, absence de systématisation Tumeur battante avec *thrill* et souffle Poussées lors de traumatismes	Doppler pulsé Artériographie TDM/IRM avec injection Échocardiographie	Embolisation par voie artérielle, intra-angiomateuse ± Chirurgie
Lymphangiome	Transilluminable Vésicules muqueuses ± hémorragiques Poussées inflammatoires lors d'infections	IRM Scanner Échographie	Chirurgie (partielle/totale) Embolisation Laser sur lésions muqueuses

Figure 37.1. Angiome Cyrano – risque esthétique.

Figure 37.2. Hémangiome périorificiel – risque esthétique et ulcérations.

Figure 37.3. Hémangiome parotidien gauche – risque esthétique et fonctionnel (auditif).

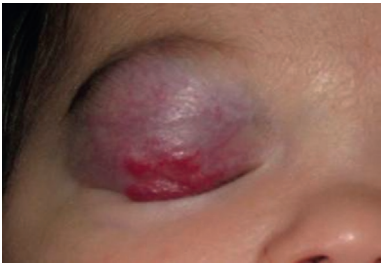

Figure 37.4. Hémangiome palpébral – risques fonctionnel (amblyopie/ compression si intraconique) et esthétique.

ou résistantes au traitement débutant avant l'âge de 6 mois, avec risque asphyxique ; un angiome cutané est associé dans 30 à 50 % des cas.

- Il existe aussi des localisations multiples ; il faut alors rechercher une atteinte hépatique et une hypothyroïdie.
- Le syndrome PHACE se présente avec des anomalies des fosses postérieures, des hémangiomes capillaires, des anomalies des artères cérébrales, des malformations cardiovasculaires.

Complications

Les complications sont les suivantes :

- croissance, ulcération, saignement, infection, nécroses cutanées ;
- difficultés alimentaires, respiratoires, visuelles (amblyopie, astigmatisme) ;

- séquelles esthétiques ;
- insuffisance cardiaque par vol vasculaire (rare dans la sphère ORL).

Diagnostics différentiels

Les diagnostics différentiels sont :

- l'hémangiome congénital – prolifération intra-utérine, apogée à la naissance ;
- le granulome pyogénique ou le botriomycome – tumeur bourgeonnante non épidermisée, apparaissant après un traumatisme ou une plaie ;
- le fibrosarcome – tumeur maligne brillante, violette, sphérique, avec ulcération centrale ;
- l'hémangiopéricytome – tumeur maligne sous-cutanée, érythémateuse, croissante.

Bilan

- Une échographie-Doppler couleur retrouve une masse tissulaire circonscrite d'échostructure variable selon le stade évolutif : hypervascularisation diffuse en période proliférative, vitesses artérielles élevées, index de résistance faible. Cela nécessite une surveillance sous traitement [2].
- Une endoscopie sous-glottique est réalisée en cas de dyspnée, de dysphonie ou d'angiome cervical (voir figure 37.5). Elle est parfois faussement rassurante en postcorticothérapie ; elle est à refaire à distance en cas de doute.
- Une angio-IRM est pratiquée en cas de doute concernant une extension médiastinale.

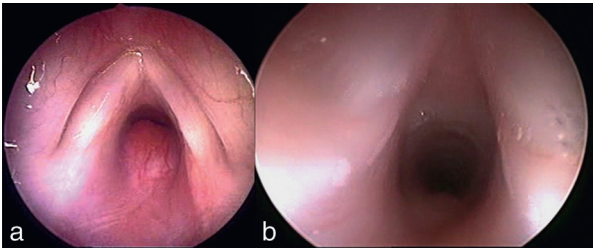

Figure 37.5. Hémangiome sous-glottique vu en endoscopie.
a. Vue endoscopique montrant une masse laryngée postéro-latérale gauche de couleur rosée obstruant plus de 70 % de la filière laryngée. b. Aspect du même larynx après un mois de traitement par propranolol.

Traitement

- La seule surveillance, avec abstention thérapeutique, est requise pour la majorité des cas.
- En cas de dyspnée sur angiome sous-glottique, des aérosols d'adrénaline ou de Bompard sont administrés.
- Une corticothérapie per os (1–2 mg/kg/j) ou locale peut aussi être administrée (avec surveillance endocrinologique en cas de traitement prolongé).
- Les bêta-bloquants sont le traitement de référence [3] :
  - introduction progressive de propranolol (Hémangiol®) : 1 mg/kg 2 fois par jour pendant 1 semaine, puis augmentation à 2–3 mg/kg par paliers d'une semaine, sur une durée de 6 à 18 mois ;
  - contre-indications : asthme/bronchiolites (choisir un bêta-bloquant cardiosélectif : Atenolol®, Sectral®, nadolol) ;
  - effets secondaires : bronchospasmes, effet rebond à l'arrêt, hypoglycémie, hypotension, bradycardie, troubles du comportement ou de la mémorisation [4] ;
  - surveillance : tension artérielle, fréquence cardiaque, glycémie à 1 et 2 heures après introduction du traitement ou modification de la dose ;
  - facteurs prédictifs de succès : traitement débuté avant 6 mois ; association initiale à 2 semaines de corticothérapie [5].
- Des traitements adjuvants peuvent être administrés, tels qu'un traitement antireflux, de l'interféron, de la vincristine (rarement).
- Une chirurgie est pratiquée en cas d'échec ou en phase séquellaire :
  - les facteurs de risque concernent les filles, les anciens prématurés, les hémangiomes cervicaux/faciaux ;
  - une résection esthétique est pratiquée en cas d'angiome Cyrano ;
  - le laser est moins utilisé depuis l'introduction des bêta-bloquants ;
  - une résection chirurgicale peut être réalisée pour un angiome sous-glottique, avec laryngoplastie [6].

Lymphangiomes

Tableaux cliniques (tableau 37.2, figures 37.6 et 37.7)

Sont retrouvées :

- une malformation vasculaire à bas débit – hyperplasie des vaisseaux lymphatiques – ; début avant 2 ans ;
- une tuméfaction molle, non douloureuse, fluctuante, avec une peau normale en regard ; elle peut grossir brutalement en cas d'infection ORL ou de saignement intrakystique.

Tableau 37.2. Caractéristiques cliniques des lymphangiomes.

	Lymphangiomes macrokystiques	Lymphangiomes microkystiques
Présentation clinique	Superficiels (40 %) sous-hyoïdiens, latérocervicaux ; kystes de grande taille (figure 37.6)	Caverneux et infiltrants (60 %), sus-hyoïdiens, parotidiens, plancher buccal ; nombreux kystes de petite taille ; retentissement sur la respiration, l'alimentation (figure 37.7)
Prise en charge	Exérèse chirurgicale souvent complète Injection intrakystique d'agents sclérosants (Ethibloc®, bléomycine, OK-432, éthanol, etc.)	Réduction chirurgicale en limitant les séquelles fonctionnelles Laser/radiofréquence/coblation Bêtabloquants (?) Trachéotomie, sonde gastrique/gastrostomie
Pronostic évolutif	Quelques poussées inflammatoires/saignements intrakystiques Récidives (modérées, même après exérèse chirurgicale)	Poussées inflammatoires ; saignement intrakystique et muqueux (plancher buccal) Progression de l'extension lymphangiomateuse et déformation faciale (mandibule, etc.). Aspect fibreux et cicatriciel postopératoire

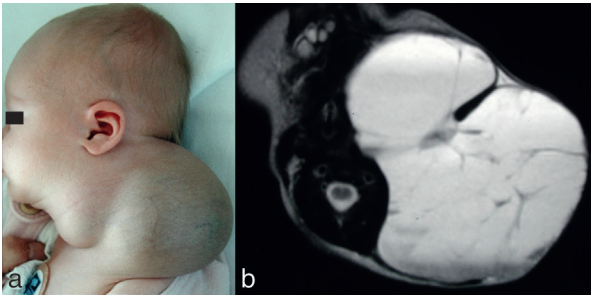

Figure 37.6. Lymphangiome macrokystique cervical gauche chez un nouveau-né. a. Aspect clinique. b. IRM cervicale en coupe axiale et en séquence T2 montrant des macrokystes hyperintenses séparés par des cloisons.

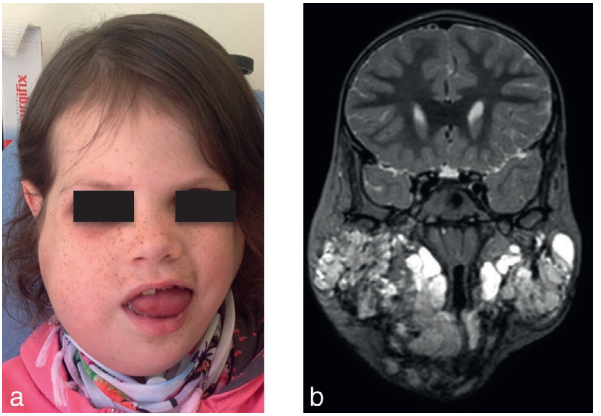

Figure 37.7. Lymphangiome microkystique parotidien bilatéral et du plancher buccal. a. Aspect clinique. b. IRM en séquence T2, coupe frontale.

Bilan

- L'échographie cervicale retrouve une masse liquidienne cloisonnée, des kystes de volumes variables, un saignement intrakystique.
- Le scanner peut mettre en évidence une masse hypodense sans rehaussement après injection de produit de contraste, et une extension vers les régions parotidienne, parapharyngée, médiastinale.
- L'IRM (hypo-T1, hyper-T2) fournit une meilleure définition du contenu et des rapports anatomiques. Elle révèle des niveaux liquides en cas d'hémorragie intrakystique. Il y a une absence de rehaussement après injection de gadolinium (à l'inverse de l'hémangiome).

Traitement

- Pour les poussées évolutives :
  - 1 semaine d'antibiothérapie + corticothérapie ;
  - traitement antalgique ;
  - ponction évacuatrice en cas de compression.
- Le traitement étiologique est indiqué au tableau 37.1.

Références

[1] Haggstrom AN, Lammer EJ, Schneider RA, et al. Patterns of infantile hemangiomas : new clues to hemangioma pathogenesis and embryonic facial development. Pediatrics 2006 ; 117(3) : 698. 70.

[2] Kutz AM, Aranibar L, Lobos N, Wortsman X. Color doppler ultrasound follow-up of infantile hemangiomas and peripheral vascularity in patients treated with propranolol. Pediatr Dermatol 2015 ; 32(4) : 468–75.

[3] Biesbroeck L, Brandling-Bennett HA. Propranolol for infantile haemangiomas : review of report of a consensus conference. Arch Dis Child Educ Pract Ed 2014 ; 99(3) : 95–7.
[4] Labreze C, Voisard JJ, Delarue A, Moore N. Risk of neurodevelopmental abnormalities in children treated with propranolol. Br J Dermatol 2015 ; 173(6) : 1562–4.
[5] Aly MM, Hamza AF, Abdel Kader HM, et al. Therapeutic superiority of combined propranolol with short steroids course over propranolol monotherapy in infantile hemangioma. Eur J Pediatr 2015 ; 174(11) : 1503–9.
[6] Siegel B, Mehta D. Open airway surgery for subglottic hemangioma in the era of propranolol : Is it still indicated ? Int J Pediatr Otorhinolaryngol 2015 ; 79(7) : 1124–7.
[7] Brette MD. Angiomes superficiels cervico-faciaux chez l'enfant. In : Garabédian EN, Bobin S, Monteil JP, Triglia JM, editors. ORL de l'enfant. Paris : Flammarion Médecine-Sciences ; 2006. p. 349–64.

CHAPITRE

38

Traumatismes cervico-faciaux

Grégory Hosana, Pierre Fayoux

PLAN DU CHAPITRE

- Tableaux cliniques
- Prise en charge
  - Bilan
  - Traitement
  - Exploration

© 2017, Elsevier Masson SAS. Tous droits réservés

Points clés

- Les principales causes des traumatismes cervico-faciaux sont les agressions, les chutes, les accidents de sport et les morsures d'animaux.
- Ils peuvent être isolés ou associés à des fractures osseuses ou dentaires et s'intègrent souvent dans un contexte de polytraumatisme.
- L'évaluation initiale recherchera des lésions vasculaires, nerveuses ou une atteinte des organes creux.
- Le parage des plaies doit être envisagé dans les 6 heures, l'exploration chirurgicale pouvant être plus urgente selon les lésions associées.

Tableaux cliniques

■ Les tableaux cliniques dépendent des types de traumatisme : contusion, dermabrasion, plaie simple, délabrante, punctiforme, brûlures (figure 38.1).

■ Une gêne fonctionnelle peut être retrouvée du fait d'une atteinte des nerfs mixtes.

■ Un hématome compressif par extension parapharyngée ou linguale peut aussi être retrouvé.

■ Une lésion péri-orificielle peut être labiale, nasale ou palpébrale (figure 38.2).

■ Il peut exister une atteinte esthétique.

Figure 38.1. Contusion et dermabrasion de l'hémiface droite.
Les hématomes profonds sur le pavillon de l'oreille et la face ont été drainés.

Prise en charge

Bilan

■ Un examen clinique très précis doit être réalisé, accompagné d'un schéma et si possible de photographies.

■ Un examen initial peut être faussé par des hématomes ou une inflammation (déformation nasale, atteinte sensitive ou motrice).

Figure 38.2. Morsure de la joue avec atteinte labiale.

Figure 38.3. Plaie de la paupière inférieure.

- Selon le contexte ou la localisation, il faut rechercher :
  - des pouls carotidiens et un souffle vasculaire ;
  - un déficit moteur ou sensitif ;
  - un emphysème ou une plaie soufflante (voir chapitre 19) ;
  - une lésion du canal de Sténon ;
  - une lésion du canal lacrymonasal (figure 38.3) ;
  - un hématome de cloison (figure 38.4).
- Il convient d'évoquer la maltraitance en cas de lésions multiples.
- L'imagerie comprend :
  - une échographie des vaisseaux du cou en cas de contusion avec diminution des pouls ou perception d'un souffle vasculaire cervical ;
  - une TDM du massif facial et cervical sans et avec injection en cas de traumatisme compliqué (figure 38.5) (accident de la voie publique, hématome facial, signes neurologiques).

On ne réalise pas de radiographie des os propres du nez quand il s'agit d'un traumatisme simple du nez (figure 38.6).

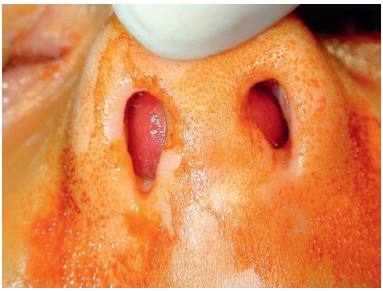

Figure 38.4. Hématome de cloison.
On reconnaît de part et d'autre du septum une tuméfaction rougeâtre signant le diagnostic.

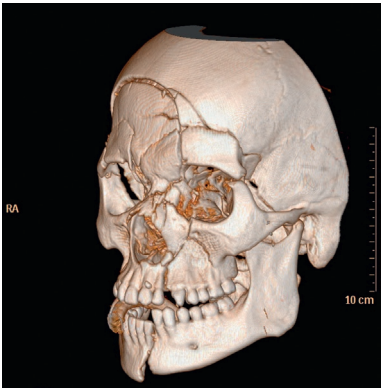

Figure 38.5. Fracas facial.
Scanner du massif facial montrant un fracas osseux touchant tous les étages de la face.

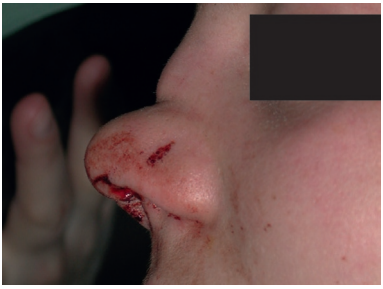

Figure 38.6. Traumatisme nasal.
Fracture nasale avec plaie de la columelle et fracture du septum responsable de l'embarrure du dorsum. Dans ce type de lésion, une imagerie est nécessaire.

Traitement

- Une exploration est réalisée en consultation ou au bloc opératoire après avis spécialisé.
- Selon l'âge, il est possible de recourir à la tétine sucrée ou au MEOPA (mélange équimolaire oxygène–protoxyde d'azote) en association avec une anesthésie locale ou générale.
- Les plaies nécessitant une prise en charge spécialisée sont les suivantes :
  - une plaie du globe oculaire – c'est une urgence ophtalmologique ;
  - une embarrure, une extériorisation de substance cérébrale ou une fuite de liquide céphalorachidien – elles imposent le transfert en milieu neurochirurgical ;
  - les plaies des paupières dépassant le plan cutané ou intéressant leur bord libre ;
  - les plaies profondes des joues, les plaies extensives de la langue et de la cavité buccale ;
  - les plaies transfixiantes de l'oreille et du nez ;
  - les plaies avec perte de substance ;
  - les hématomes compressifs ;
  - les plaies des organes creux.

Exploration

- Le délai de suture est classiquement de 6 heures.
- La réparation de la plaie après lavage et protection par une compresse humide peut être retardée jusqu'à 24 heures sans augmenter le risque infectieux ni compromettre le résultat esthétique.
- Les types de suture réalisés sont les suivants :
  - point simple : plan superficiel ou plan profond – suture la plus commune ;
  - colle tissulaire : plan superficiel, pour une plaie inférieure à 10 cm peu profonde franche et linéaire ne saignant pas ;
  - surjet simple : fermeture rapide mais peu esthétique ;
  - agrafes : plaies peu hémorragiques du cuir chevelu. Cette suture est rapide et facile mais peu esthétique ; elle nécessite une pince spéciale pour l'ablation.

Pour en savoir plus

Garabédian EN, Bobin S, Monteil JP, et al. ORL de l'enfant. 2e éd. Paris : Médecine-Sciences Flammarion ; 2006.

Indications de la radiographie du crâne et/ou du massif facial. Rapport HAS ; février 2008.

Les plaies de la face et du cou. Monographie Amplifon ; 2010.

www.infectiologie.com/UserFiles/File/medias/_documents/consensus/consensus-COURT-plaies2006.pdf.

CHAPITRE

39

Reflux gastro-œsophagien et pathologies ORL

Thierry Van Den Abbeele

PLAN DU CHAPITRE

- Introduction
- Tableaux cliniques – manifestations extradigestives
  - Malaises graves et apnée chez le nourrisson
  - Stridor
  - Laryngites à répétition
  - Sténoses sous-glottiques
  - Autres manifestations laryngées
  - Autres manifestations ORL
- Prise en charge
  - Bilan
  - Traitement

ORL de l'enfant
© 2017, Elsevier Masson SAS. Tous droits réservés

Points clés

- Le reflux gastro-œsophagien (RGO) est défini par la remontée anormale et répétée du contenu gastrique dans l'œsophage avec ou sans régurgitations ou vomissements.
- Les deux manifestations ORL les plus fréquentes du RGO sont la dysphonie et la sensation de corps étranger pharyngé (globus hystericus), mais des laryngites à répétition, une toux chronique, un encombrement pharyngé, une inflammation rhino-rhinosinusienne ou de l'oreille moyenne sont également possibles. Le RGO est par ailleurs souvent associé aux laryngomalacies et aux paralysies laryngées dont il aggrave les symptômes.
- Le bilan diagnostique varie selon la sévérité des symptômes et les traitements envisagés : nasofibroscopie à la recherche d'une laryngite de reflux, pH-métrie des 24 heures, impédancemétrie œsophagienne, transit œso-gastro-duodénal, manométrie œsophagienne, lavage bronchoalvéolaire, scintigraphie gastrique.
- Le traitement du RGO est adapté à la sévérité des symptômes, allant de simples mesures hygiéno-diététiques (alimentation épaissie, hygiène alimentaire, alginates) à la chirurgie anti-reflux, en passant par les anti-H_2 ou les inhibiteurs de la pompe à protons (IPP).

Introduction

- Il existe trois formes principales de RGO :
  - le reflux physiologique survenant en période postprandiale ;
  - le reflux « fonctionnel » comprenant nausées et/ou régurgitations sans complications ;
  - et le reflux « maladie » comportant des signes de complications digestives et/ou extradigestives.
- Le RGO survient chez près des deux tiers des nourrissons de moins de 4 mois, dont plus de la moitié deviennent asymptomatiques avant l'âge de 10 mois et 80 % à l'âge de 18 mois [1, 2].
- Les troubles ORL liés au reflux sont particulièrement fréquents chez l'enfant et font désormais partie de la définition de la maladie [3]. Plus récemment, la tendance est même à individualiser ces troubles sous la forme d'une maladie « reflux pharyngo-laryngé » dont la définition est la remontée du contenu gastrique jusqu'au larynx et au pharynx.

Tableaux cliniques – manifestations extradigestives

Malaises graves et apnée chez le nourrisson [1, 4, 5]

Le risque de mort subite du nourrisson semble étroitement corrélé au nombre d'épisodes de reflux [10].

Stridor

- Le RGO est très souvent retrouvé en cas de laryngomalacie (plus de 80 % des cas) et aggrave considérablement la gêne respiratoire du fait d'un œdème de la margelle laryngée.
- Il est aussi associé à une dyskinésie laryngée se manifestant par une incoordination des mouvements des cordes vocales (voir chapitre 17).

Laryngites à répétition

Chez les enfants de moins de 6 mois, même en présence d'un RGO manifeste, la recherche de malformations laryngées, particulièrement sous-glottiques, comme une sténose sous-glottique ou un angiome, s'impose.

Sténoses sous-glottiques

La responsabilité du RGO dans la physiopathogenèse des sténoses sous-glottiques est admise par la plupart des auteurs.

Autres manifestations laryngées

- Certaines autres manifestations respiratoires doivent faire aussi évoquer la participation d'un RGO, particulièrement les dysphonies chroniques de l'enfant, la toux chronique, l'encombrement pharyngé, le globus hystericus (impression de boule dans la gorge) et les poussées évolutives de papillomatose laryngée.
- Par ailleurs, le RGO peut aggraver ou s'associer à des malformations œsophagiennes (atrésie, fistule œsotrachéale, diastème laryngotrachéal), des bronchites ou des pneumopathies récidivantes, voire une bronchodysplasie.

Autres manifestations ORL

Le rôle du RGO dans la pathologie rhinosinusienne ou otitique à répétition est controversé mais probable.

Prise en charge

Bilan

■ Le diagnostic de RGO est souvent facile et purement clinique lorsqu'il existe des symptômes digestifs associés, mais cette situation est rare chez l'enfant de plus de 18 mois.

■ Les examens complémentaires pour confirmer la présence d'un RGO sont les suivants :

- la nasofibroscopie : elle fournit des arguments indirects de RGO en montrant une laryngite postérieure avec œdème et érythème des massifs aryténoïdiens et de la région rétrocricoïdienne ;
- la pH-métrie œsophagienne des 24 heures : c'est l'examen diagnostique de référence. Dans les manifestations ORL, l'index de reflux de même que les particularités des pics acides restent sujets à controverse. Une pH-métrie négative ne permet pas d'éliminer totalement un RGO ;
- l'impédancemétrie : elle permet de mesurer des reflux quelle que soit leur nature, mais il n'existe pas de norme chez l'enfant ;
- le lavage bronchoalvéolaire avec recherche de macrophages chargés de lipides : il donne des arguments en faveur d'un reflux atteignant l'arbre respiratoire ;
- la scintigraphie gastrique : elle peut apporter des informations complémentaires par rapport à la pH-métrie – reflux non acides, reflux dans les voies aériennes, retard à la vidange gastrique ;
- le transit œso-gastro-duodénal (TOGD) et la manométrie œsophagienne : ils sont effectués surtout en préopératoire d'une éventuelle chirurgie anti-reflux.

Traitement

■ La conduite à tenir devant les manifestations laryngées du RGO dépend de la sévérité de la maladie.

■ L'approche thérapeutique peut être graduée en trois phases :

- phase 1 : mesures hygiéno-diététiques (alimentation épaissie, hygiène alimentaire, alginates) ; notons que la position proclive à 30° n'est plus recommandée chez le nourrisson car elle favoriserait les morts subites ;
- phase 2 : anti-H_2 et/ou inhibiteur de la pompe à protons (IPP) ; réévaluation après 6 à 8 semaines de traitement. En cas de persistance des symptômes, une évaluation endoscopique des lésions doit être pratiquée ;
- phase 3 : chirurgie type Nissen ; elle est indiquée dans les cas de non-réponse au traitement médical, et de symptomatologie très sévère.

■ Notons que les prokinétiques (cisapride, métoclopramide, dompéridone) ne sont plus recommandés dans le RGO de l'enfant du fait de leurs risques d'effets indésirables.

Références

[1] Vandenplas Y. Reflux gastro-œsophagien. In : Navarro J, Schmitz J, editors. Gastro-entérologie pédiatrique. 2e éd Paris : Médecine-Sciences Flammarion ; 2000. p. 131–54.
[2] Shepherd R, Wren J, Evans S, et al. Gastroesophageal reflux in children. Clinical profile, course and outcome with active thérapy in 126 cases. Clin Pediatr 1987 ; 26 : 55–60.
[3] Burton DM, Pransky SM, Katz RM, et al. Pediatric airway manifestations of gastroesophageal reflux. Ann Otol Rhinol Laryngol 1992 ; 101 : 742–9.
[4] McGuirt WF. Gastroesophageal reflux and the upper airway. Pediatr Clin N Am 2003 ; 50 : 487–502.
[5] Yellon RF, Goldberg H. Update on gastroesophageal reflux disease in pediatric airway disorders. Am J Med 2001 ; 111(8A) : 78S–84S.
[6] Jolly SG, Halpern LM, Tunnell WP. The risk of sudden infant death from gastroesophageal reflux. J Pediatr Surg 1991 ; 26 : 691–6.

CHAPITRE

40

ORL pédiatrique et génétique

Sandrine Marlin, Dominique Bonneau

PLAN DU CHAPITRE

- Épidémiologie
- Diagnostic génétique
- Différents mécanismes génétiques
  - Hérédité monogénique
  - Hérédité multifactorielle
  - Anomalies chromosomiques
- Nouvelles méthodes de diagnostic

ORL de l'enfant
© 2017, Elsevier Masson SAS. Tous droits réservés

Points clés

- Les maladies génétiques concernent les surdités de l'enfant mais aussi des malformations nasales, craniofaciales, laryngées, et des tumeurs bénignes ou malignes.
- L'intérêt du diagnostic génétique est multiple : confort psychologique pour le patient et sa famille ; possibilité d'un conseil génétique ; constitution de groupes homogènes de patients dans les essais thérapeutiques ; possibilité de développement de modèles animaux ou cellulaires.
- On distingue des mécanismes génétiques monogéniques – autosomiques récessifs, dominants ou liés au chromosome X – ou multifactoriels. Les atteintes peuvent consister en un seul type de malformations ou de dysfonctionnements, ou associer différentes anomalies dans le cadre d'un syndrome.
- Parmi les enfants accueillis en consultation de génétique, plus de 60 % repartent sans étiologie génétique précise. Les nouveaux outils diagnostiques, en particulier le séquençage de nouvelle génération (NGS), devraient permettre de diminuer ce pourcentage dans un avenir proche.

Épidémiologie

Les maladies génétiques touchent 2 à 3 % de la population, soit 3 millions de patients en France et 35 millions en Europe. Ces maladies représentent jusqu'à 70 % des surdités congénitales, mais elles sont également responsables de nombreuses pathologies malformatives nasales, craniofaciales et laryngotrachéales, ainsi que de certaines tumeurs telles que les neurofibromes, les paragangliomes ou les carcinomes médullaires de la thyroïde.

Diagnostic génétique

Les principaux intérêts du diagnostic génétique sont les suivants :

- bénéfice d'un diagnostic abouti : psychologique pour le patient et sa famille ; financier aussi car c'est la fin des investigations ;
- constitution de cohortes homogènes de patients, préalable essentiel à l'inclusion dans d'éventuels essais thérapeutiques ;
- préalable au développement de modèles animaux ou cellulaires ;
- possibilité d'un conseil génétique : analyse des apparentés, voire pour certaines formes de surdités syndromiques, diagnostic prénatal ou diagnostic préimplantatoire ;
- ouverture d'options thérapeutiques – nouvelles génétiques ou autres.

Différents mécanismes génétiques

Hérédité monogénique

- L'hérédité monogénique correspond à l'altération d'un seul gène.
- La base Online Mendelian Inheritance in Man (OMIM) (www.ncbi.nlm.nih.gov/omim/) référence à l'heure actuelle 6 852 phénotypes correspondant à ce type d'hérédité, les mécanismes moléculaires n'étant connus que pour moins de la moitié d'entre eux (3 065).

Hérédité autosomique dominante (figure 40.1, tableau 40.1) – exemple du syndrome branchio-oto-rénal (BOR)

- Deux gènes ont été identifiés, *EYA1* et *SIX1*, codant pour des facteurs transcriptionnels.
- On retrouve une surdité de perception, de transmission ou mixte. Elle s'accompagne de malformations de l'oreille externe (oreilles mal ourlées, aplasies d'oreille, enchondromes, sténose des conduits auditifs), des osselets ou de l'oreille interne (dont une dilatation de l'aqueduc du vestibule).
- Il existe des anomalies branchiales uni- ou bilatérales : fistules préhélicéennes (FPH) ou de la 2e fente branchiale (FDFB), excroissances cartilagineuses (enchondromes) cervicales (figure 40.2). FPH et FDFB ayant une prévalence élevée dans la population générale, des critères diagnostiques précis du syndrome BOR ont été établis [1].
- Les malformations rénales peuvent être majeures (agénésies ou hypoplasies majeures), mineures (reflux vésico-urétéral) voire absentes (syndrome branchio-otologique).

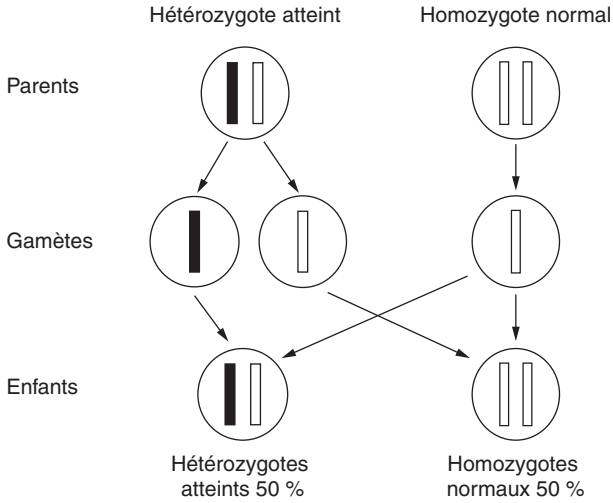

Figure 40.1. Schéma de transmission d'une maladie autosomique dominante (gène muté en noir).

Tableau 40.1. Exemples de maladies transmises sur le mode autosomique dominant.

Maladies	Principaux signes cliniques	Gène
Syndrome CHARGE (figure 40.3)	– Colobome, microphtalmie – Cardiopathie – Atrésie choanale – Retard de croissance, pubertaire et mental – Surdité avec absence des canaux semi-circulaires latéraux – Absence des bulbes olfactifs – Fente labiopalatine – Anomalies génitales et rénales	*CHD7*
Syndrome de Treacher Collins (Francheschetti)	– Micrognathisme – Hypoplasie malaire – Malformations des pavillons – Colobome de la paupière inférieure	*TCOF1*
Syndrome de Waardenburg type 2 (figure 40.4)	– Surdité de perception – Hétérochromie irienne – Mèche blanche frontale – Dépigmentation cutanée	*MITF* *SOX10*
Syndrome de Van der Woude (figure 40.5)	– Fente labiale/labioplatine – Fistules labiales inférieures – Hypodontie	*IRF6* *GRHL3*
Syndrome de Stickler	– Fente palatine – Séquence Pierre Robin – Surdité de perception ou mixte – Myopie précoce et sévère – Dégénérescence vitréenne – Anomalies squelettiques et cartilagineuses	*COL2A1* (*STL1*) *COL11A1* (*STL2*) *COL11A2* (*STL3*)
Syndrome EEC (figure 40.6)	– Ectrodactylie – Fente labiopalatine – Anomalies ectodermiques	*TP63*

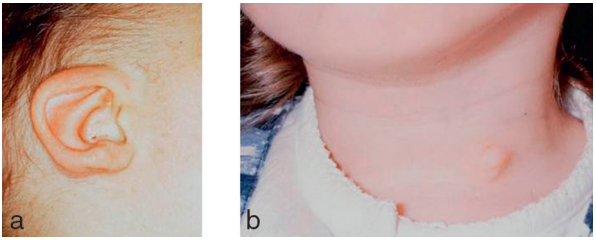

Figure 40.2. Syndrome BOR (branchio-oto-rénal).
a. Microtie et fistule préhélicéenne. b. Kyste branchial.

Figure 40.3. Syndrome CHARGE – malformation des pavillons.

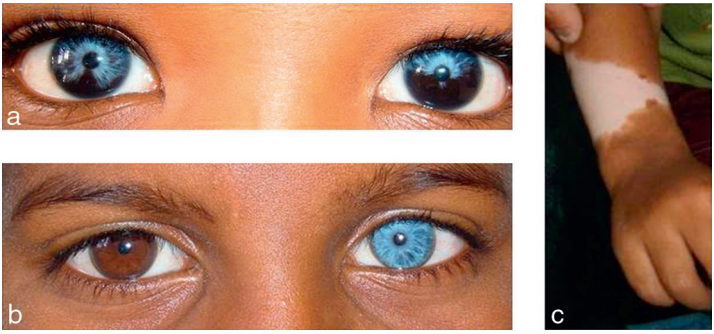

Figure 40.4. Syndrome de Waardenburg de type 2.
a, b. Hétérochromie irienne. c. Dépigmentation cutanée.

Figure 40.5. Syndrome Van der Woude.
Fente et fistules labiales.

Figure 40.6. Syndrome EEC (*ectrodactyly, ectodermal dysplasia, clefting*).
Ectrodactylie : aspect en « pince de homard » des doigts ou des orteils.

Hérédité autosomique récessive (figure 40.7, tableau 40.2) – exemple de la surdité par mutation du gène *GJB2* codant pour la connexine 26

- La mutation prédominante est 35delG.
- Les trois quarts des surdités de l'enfant sont génétiques; elles sont le plus souvent monogéniques. Plus de 80 gènes ont été identifiés dans les surdités isolées et plus de 100 dans les surdités syndromiques [2].
- Le gène *GJB2* est en cause dans la moitié des surdités récessives congénitales et dans 30 % des cas sporadiques congénitaux en France [3].
- La surdité de perception congénitale est progressive dans 20 % des cas. On retrouve tous les degrés de sévérité. Les courbes audiométriques sont plates ou descendantes; la fonction vestibulaire est normale; il n'y a pas de malformation d'oreille interne [3, 4].

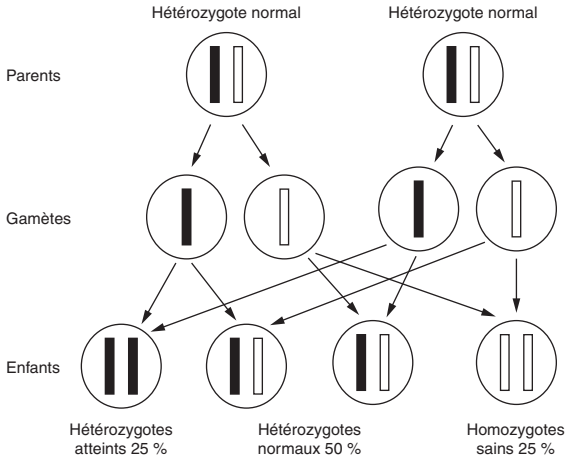

Figure 40.7. Schéma de transmission d'une maladie autosomique récessive (gène muté en noir).

Tableau 40.2. Exemples de maladies transmises sur le mode autosomique récessif.

Maladies	Principaux signes cliniques	Gènes
DFNB4 (figure 40.8) Syndrome de Pendred	– Surdité de perception – Dilatation bilatérale de l'aqueduc du vestibule – Goitre thyroïdien – Hypothyroïdie	*SCL26A4*
Syndrome de Jerwell et Lange-Nielsen	– Surdité de perception profonde bilatérale – Espace QT allongé (ECG) – Malaises – Mort subite	*KvLQT1* *KCNE1(IsK)*
Syndrome de Usher type 1 Syndrome de Usher type 2	– Surdité de perception profonde bilatérale – Rétinite pigmentaire – Aréflexie vestibulaire bilatérale, retard moteur – Surdité de perception moyenne bilatérale – Rétinite pigmentaire	*MYO VIIA* *CDH23* *PCDH15* *SANS* *CIB2* *USH1C* *USH2A* *VLGR1* *WRHN*
DFNB16	– Surdité de perception isolée moyenne bilatérale	*STRC*
DFNB9	– Surdité de perception profonde bilatérale – Otoémissions acoustiques présentes – Neuropathie auditive	*OTOF*

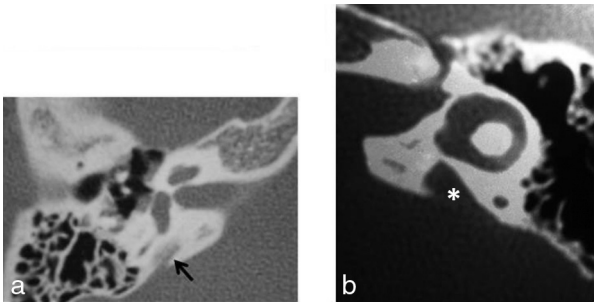

Figure 40.8. DFNB4 et syndrome de Pendred – TDM.
a. Aqueduc du vestibule normal à droite (flèche). b. Dilatation de l'aqueduc du vestibule à gauche (astérisque).

Hérédité liée au chromosome X (figure 40.9, tableau 40.3) – exemple du syndrome d'Alport

■ Plusieurs gènes ont été identifiés ; le plus fréquent est *COL4A5*, localisé sur le chromosome X.

■ Il existe une surdité de perception évolutive débutant lors de la première décennie de vie. Une glomérulopathie est révélée par une hématurie initialement microscopique [6] ; l'évolution vers l'insuffisance rénale est fréquente et précoce chez l'homme (90 % à 40 ans), plus rare et moins sévère chez la femme (30 % à 40 ans) ; une anomalie de la chambre antérieure de l'œil (lenticône antérieur) est retrouvée.

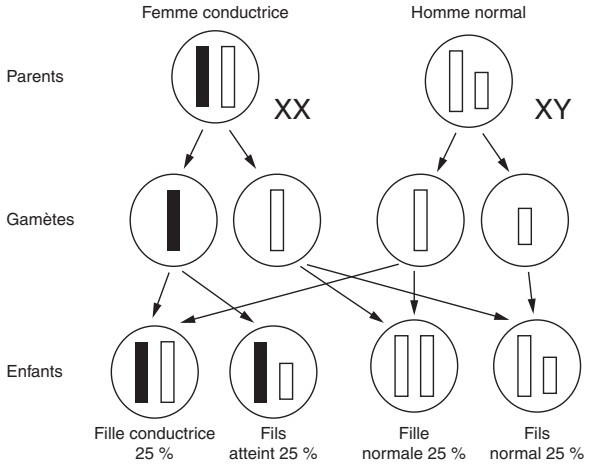

Figure 40.9. Schéma de transmission pour une femme conductrice d'une maladie liée à l'X (gène muté en noir).
Les femmes conductrices peuvent présenter des signes cliniques moins sévères que les hommes atteints.

Tableau 40.3. Exemples de maladies liées à l'X.

Maladies	Principaux signes cliniques	Gène
Syndrome Geyser (figure 40.10)	– Surdité de perception bilatérale – Dilatation bilatérale des conduits auditifs internes	*POU3F4*
G syndrome	– Diastème laryngé – Malformations des organes génitaux – Hypertélorisme	*MID1*

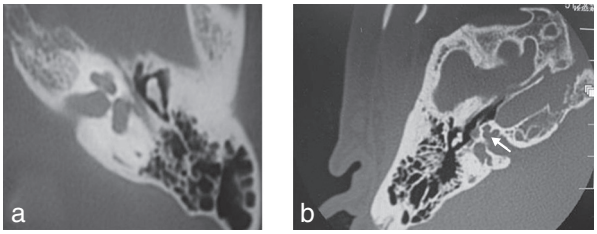

Figure 40.10. Syndrome de Geyser – TDM.
a. Conduit auditif interne normal. b. Communication élargie entre le fond du conduit auditif interne et la cochlée (flèche).

Hérédité multifactorielle

■ Les maladies multifactorielles sont dues à l'action combinée de facteurs génétiques et environnementaux. C'est le cas de beaucoup de maladies communes comme l'obésité, le diabète de type 2, l'hypertension. C'est également le cas de la majorité des malformations congénitales non syndromiques ne touchant qu'un seul organe.

■ L'exemple le plus fréquent en ORL pédiatrique est les fentes labiales isolées :
- les facteurs étiologiques sont multiples : facteurs génétiques, origine géographique, tabagisme, prise médicamenteuse au cours de la grossesse ;
- le risque de récurrence lors d'une prochaine grossesse devant un cas sporadique de fente labiale isolée est de 4 %. L'adulte atteint a un risque similaire de transmission à sa descendance.

Anomalies chromosomiques

Prévalence et outils diagnostiques

■ La prévalence globale est 9 pour 1000 naissances vivantes ; ces anomalies sont retrouvées chez 6 à 12 % des mort-nés ; elles sont responsables d'environ 6 % des malformations congénitales.

■ Le niveau de détection d'un caryotype conventionnel est de 3 à 10 mégabases. Cependant, certaines anomalies chromosomiques peuvent être de plus petite taille (quelques milliers de paires de bases), nécessitant d'avoir recours à des techniques d'hybridation fluorescente in situ (*fluorescence in situ hybridization* [FISH]) pour les mettre en évidence. Le niveau de détection des anomalies chromosomiques peut encore être augmenté par des techniques de cytogénétique moléculaire (CGH-array).

■ Le cas le plus fréquent est une anomalie de novo survenant durant la méiose, pendant la formation de l'un des deux gamètes, avec des caryotypes parentaux normaux. Le risque de récidive lors d'une future grossesse est très faible.

■ Le cas le plus rare est celui d'un des parents porteur d'une anomalie chromosomique équilibrée sans conséquence phénotypique pour lui. Il existe un risque pour ce parent de malségrégation méiotique et de formation d'un gamète puis d'un zygote porteur d'une anomalie chromosomique déséquilibrée.

Exemple de la microdélétion 22q11

■ L'incidence est de 1/3 000 naissances [6] : c'est le deuxième syndrome génétique après la trisomie 21.

■ La microdélétion 22q11 est responsable de plusieurs entités cliniques antérieurement décrites comme distinctes, dont le syndrome de DiGeorge et le syndrome vélo-cardio-facial.

■ Une dysmorphie faciale est quasi constante : nez proéminent, racine du nez large, bouche petite et fentes palpébrales étroites, pavillons dysplasiques (figure 40.11); anomalies ORL hors surdité, 49 %; surdité, 33 %; malformations cardiaques, 75 %; hypocalcémie par hypo- ou aplasie des parathyroïdes, 60 %; pathologies génito-urinaires, 36 %; désordres immunologiques par hypo- ou aplasie thymique, 2 %; retard de langage et troubles de l'apprentissage quasi constants; retard mental léger à modéré, 40 à 50 %; troubles du comportement ou pathologie psychiatrique entre 3 et 18 ans, 7 % – les troubles psychiatriques se majorent lors de l'adolescence –; anomalies vertébrales dont 15 % de scolioses [7].

■ Les anomalies ORL sont les suivantes : insuffisance vélopharyngée (27 %); fréquents troubles de la déglutition ou stridor durant les premiers mois de vie par incompétence du carrefour pharyngolaryngé; otites favorisées par des anomalies anatomiques ou immunitaires (≥ 50 % des enfants); malformations laryngées (palmures glottiques, sténoses ou diastèmes laryngées); surdités de transmission par malformation ossiculaire ou de perception par malformation de l'oreille interne.

■ La méthode diagnostique la plus utilisée est la FISH (le caryotype standard est insuffisant).

■ La délétion apparaît de novo dans plus de 90 % des cas; cependant, du fait de la grande variabilité phénotypique, le caryotype des deux parents du cas index est indiqué.

Figure 40.11. a, b. Délétion 22q11 – dysmorphie faciale.

Nouvelles méthodes de diagnostic

Parmi les enfants accueillis en consultation de génétique, plus de 60 % repartent sans diagnostic (génétique, car la plupart ont un diagnostic médical « classique »). C'est la raison pour laquelle les approches de séquençage de nouvelle génération s'imposent désormais comme la méthode de référence et de progrès. Le séquençage d'ADN de nouvelle génération (*next-generation sequencing* [NGS]) se décline actuellement en trois versions :

- séquençage complet du génome ;
- exome consistant à séquencer l'ensemble des gènes codant pour des protéines (la séquence de nos 22 000 gènes) ;
- analyse de panels de gènes, approche plus focalisée visant à analyser un groupe de gènes connus comme responsable d'une pathologie.

Si l'étude du génome complet est encore assez loin des applications cliniques, les deux dernières approches, non exclusives, et dont on peut imaginer l'utilisation séquentielle (panel puis, en cas de résultat négatif, exome), ont des avantages et inconvénients contrastés :

- séquençage d'exome : plus complet mais plus coûteux et plus complexe ;
- analyse de panels de gènes : moins complète ; elle ne permet pas la découverte de nouveaux gènes impliqués dans la pathologie.

Références

[1] Krug P, Moriniere V, Marlin S, et al. Mutation screening of the EYA1, SIX1, and SIX5 genes in a large cohort of patients harboring branchio-oto-renal syndrome calls into question the pathogenic role of SIX5 mutations. Hum Mutat 2011 ; 32 : 183–90.

[2] Van Camp G, Smith RJH. Hereditary hearing loss homepage. http://hereditaryhearingloss.org.

[3] Denoyelle F, Marlin S, Weil D, et al. Clinical features of the prevalent form of childhood deafness, DFNB1, due to a connexin 26 gene defect : implications for genetic counselling. Lancet 1999 ; 353 : 1298–303.

[4] Marlin S, Feldmann D, Blons H, et al. GJB2 and GJB6 mutations : genotypic and phenotypic correlation in a large cohort of hearing-impaired patients. Arch Otol Laryngol 2005 ; 131(6) : 481–7.

[5] Kimberling WJ, Borsa N, Smith RJ. Hearing loss disorders associated with renal disease. Adv Otorhinolaryngol 2011 ; 70 : 75–83.

[6] Marlin S, Denoyelle F, Garabédian EN. Microdélétion 22q11 : ce qu'on sait aujourd'hui. Réalités Pédiatriques 2014 ; 185 : 32–5.

[7] Ryan AK, Goodship JA, Wilson DI, et al. Spectrum of clinical features associated with interstitial chromosome 22q11 deletions : a European collaborative study. J Med Genet 1997 ; 34 : 798–804.

CHAPITRE

41

Troubles auditifs et ventilatoires dans les maladies osseuses constitutionnelles

Vincent Couloigner

PLAN DU CHAPITRE

- Syndrome de Pierre Robin
- Achondroplasie
- Syndrome de Franceschetti ou de Treacher Collins
- Ostéogenèse imparfaite (OI)

ORL de l'enfant
© 2017, Elsevier Masson SAS. Tous droits réservés

Points clés

- Les troubles respiratoires et auditifs sont très fréquents chez les enfants porteurs de maladies osseuses constitutionnelles.
- Les troubles ventilatoires sont principalement dus aux modifications morphologiques, qui peuvent être évaluées par l'endoscopie et l'imagerie ciblée. Le traitement reposera sur la correction chirurgicale de l'obstruction, si cela est possible, ou une ventilation non invasive. Le recours à la trachéotomie reste parfois nécessaire. Les troubles auditifs doivent être évalués systématiquement. Ils peuvent être liés à une dysfonction tubaire (rétraction, otite séreuse), à une atteinte ossiculaire, à une atteinte cochléaire ou une atteinte des voies auditives. Le diagnostic repose sur des tests auditifs adaptés à l'âge et à l'imagerie si nécessaire. La prise en charge peut nécessiter une réhabilitation auditive et un soutien rééducatif et psychosocial.

Syndrome de Pierre Robin

■ Il s'agit d'une triade associant rétrognatie, glossoptose et fente vélopalatine (figure 41.1), isolée (50 % des cas) ou associée à d'autres anomalies dans le cadre de syndromes plus complexes étiquetés ou non (50 % des cas).

■ Sur le plan fonctionnel, on retrouve : des troubles de la motricité bucco-pharyngo-œsophagienne avec des troubles de la succion-déglutition et un reflux gastro-œsophagien ; des difficultés respiratoires majorées durant le sommeil, liées à la glossoptose ; une dysrégulation ortho-/parasympathique.

■ Les anomalies morphologiques et fonctionnelles sont réversibles ou non selon les étiologies. Dans les cas favorables, la déglutition s'améliore à partir de 4 à 6 mois, les anomalies respiratoires dans les 18 premiers mois et les anomalies morphologiques disparaissent vers 6 ans.

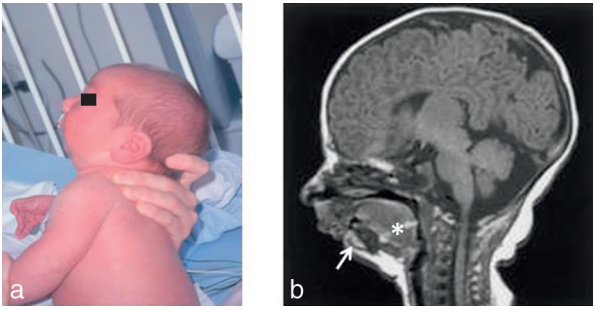

Figure 41.1. Syndrome de Pierre Robin.
Rétrognatie (a) et glossoptose vue en coupe sagittale d'IRM (b). La base de langue reculée (astérisque) obstrue l'oropharynx. Rétrognatie (flèche).

- La prise en charge ORL est la suivante :
  - fermeture de la fente vélopalatine vers 7 à 9 mois ; elle peut aggraver les difficultés respiratoires ;
  - prise en charge des difficultés respiratoires adaptée à leur sévérité et dépendant des écoles : surveillance, positionnement de l'enfant facilitant la respiration et limitant le reflux, canule de Guedel (pas plus de 15 jours), intubation nasopharyngée, labioglossopexie, ostéodistraction mandibulaire, ventilation non invasive (VNI) nocturne au masque, trachéotomie ;
  - sur le plan alimentaire selon la sévérité et la durée des troubles : surveillance, sonde nasogastrique, gastrostomie ;
  - sur le plan auditif : la fente vélopalatine s'accompagne d'un dysfonctionnement de la trompe d'Eustache à l'origine d'otites séreuses nécessitant une surveillance et un traitement adaptés.

Achondroplasie

- C'est un syndrome autosomique dominant (gène *FGFR3*) caractérisé par un nanisme avec rhizomélie, une hyperlordose, une brachydactylie, une macrocéphalie avec front proéminent, une hypoplasie du tiers moyen de la face (figure 41.2).
- Les anomalies ORL sont liées aux malformations basicrâniennes avec une étroitesse constitutionnelle des fosses nasales, du rhinopharynx et des trompes d'Eustache.
- Il existe aussi un syndrome d'apnées obstructives du sommeil (SAOS), lié à l'étroitesse nasale et rhinopharyngée. Il est confirmé par une étude du sommeil. Le traitement est chirurgical (reperméabilisation endoscopique des fosses nasales et du cavum, amygdalectomie) ou par mise en place d'une VNI en attendant la croissance du massif facial. Des apnées centrales peuvent coexister du fait d'une

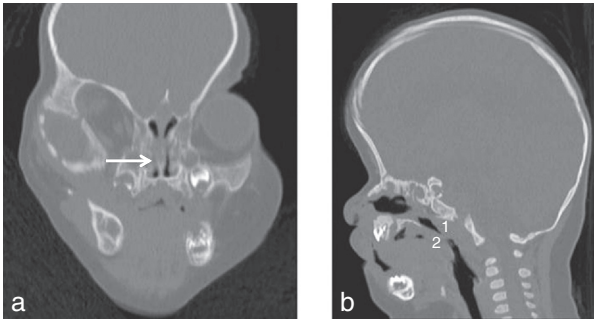

Figure 41.2. Scanner d'une achondroplasie.
Étroitesse constitutionnelle des fosses nasales (a, coupe frontale) et du cavum (b, coupe sagittale ; 1. végétations adénoïdes ; 2. voile du palais).

étroitesse de la charnière craniovertébrale et peuvent nécessiter une décompression neurochirurgicale de la charnière.

■ Les otites séromuqueuses sont liées à l'étroitesse des trompes d'Eustache. Elles peuvent entraîner une surdité légère bilatérale avec retentissement sur le langage ou évoluer vers d'autres formes plus sévères d'otites chroniques (poches de rétraction tympanique, cholestéatomes).

Syndrome de Franceschetti ou de Treacher Collins

■ Il s'agit d'une dysplasie otomandibulaire bilatérale autosomique dominante (gènes *TCOF1*, *POLR1C* ou *POLR1D*) (figure 41.3).

■ Les anomalies retrouvées sont les suivantes : dysmorphie faciale (hypoplasie bilatérale des os malaires, de la margelle infra-orbitaire et de la mandibule, anomalies de l'articulation temporomandibulaire, obliquité antimongoloïde des fentes

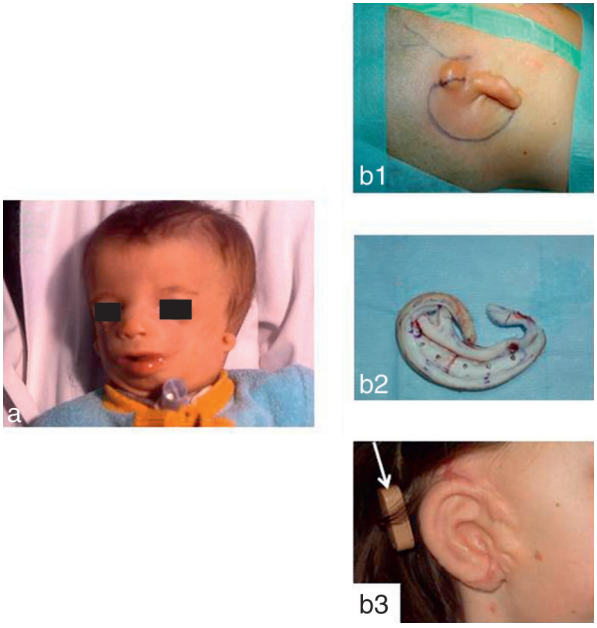

Figure 41.3. Syndrome de Franceschetti.
a. Dysmorphie faciale. Trachéotomie. b. Reconstruction d'une aplasie d'oreille.
b1. Aspect initial. b2. Charpente cartilagineuse costale. b3. Aspect du pavillon après reconstruction et prothèse auditive à ancrage osseux de type BAHA® (flèche).

palpébrales, colobome des paupières inférieures), hypoplasie ou aplasie des pavillons d'oreille, des conduits auditifs externes, malformations des osselets.

■ Un SAOS est présent chez les trois quarts des patients, en lien avec l'hypoplasie mandibulaire avec glossoptose. Le traitement des formes sévères est réalisé en bas âge avec une VNI voire une trachéotomie ; à partir de 6 ans, une avancée mandibulaire par technique d'ostéodistraction peut être pratiquée.

■ Sur le plan auditif, en cas de malformation du conduit auditif externe ou des osselets avec surdité de transmission, il est possible de proposer un appareillage auditif en conduction osseuse puis des prothèses à ancrage osseux (BAHA®, Sophono®, Bone Bridge®, etc.).

■ Une prise en charge esthétique est possible :
- aplasie du pavillon d'oreille : otopoïèse (reconstruction utilisant des cartilages costaux et des greffes cutanées) ou épithèse (prothèse amovible) ;
- correction de la dysmorphie faciale (tissus mous et structures osseuses).

Ostéogenèse imparfaite (OI)

■ C'est un groupe hétérogène de maladies génétiques avec une fragilité osseuse et différentes autres anomalies (sclérotique bleue, dentinogenèse imparfaite, petite taille) en fonction du type d'OI (types 1 à 5).

■ Dans 95 % des cas, la transmission est autosomique dominante, liée à la mutation des gènes *COL1A1* ou *COL1A2* codant pour le collagène de type 1.

■ Sur le plan ORL, on retrouve des surdités chez 23 à 58 % des patients, de transmission, de perception ou mixtes ; elles peuvent aussi être acquises, se révélant habituellement entre les 2e et 4e décennies de vie. Le niveau de surdité est indépendant du type d'OI. Le traitement des surdités de transmission mal tolérées consiste en une chirurgie ossiculaire (*bypass* d'étrier bloqué par une prothèse ossiculaire) ; celui des surdités de perception mal tolérées comprend un appareillage auditif voire un implant cochléaire pour les surdités profondes.

CHAPITRE

42

Imagerie

Monique Elmaleh-Bergès

PLAN DU CHAPITRE

- Introduction
- Techniques d'imagerie
  - Radiographie standard
  - Échographie
  - Scanner
  - CBCT
  - IRM
- Situations cliniques

ORL de l'enfant
© 2017, Elsevier Masson SAS. Tous droits réservés

Points clés

- Chez l'enfant, les techniques non irradiantes (échographie, IRM) doivent être privilégiées, surtout en cas d'imageries répétées.
- La radiographie standard garde peu d'indications (thoracique en cas d'inhalation, ou du cou et thoracique en cas d'ingestion de corps étranger).
- L'échographie, souvent couplée au Doppler, est le premier examen dans l'exploration d'une masse des tissus mous.
- Le scanner est un examen rapide et de choix, en urgence, dans la pathologie traumatique craniofaciale, dans les sinusites et les otites et plus rarement dans des abcès cervicaux ou des lithiases salivaires.
- Le CBCT (*cone beam computed tomography*) est utile lorsque la visualisation des tissus mous n'est pas nécessaire.
- L'IRM trouve sa place dans tous les domaines de l'ORL pédiatrique.

Introduction

L'imagerie occupe une place centrale dans le diagnostic de la plupart des pathologies ORL pédiatriques telles que les otites chroniques (figure 42.1), les surdités de transmission (figure 42.2) ou de perception (figures 42.3 et 42.4), les obstructions nasales (figures 42.5 et 42.6), ou les masses cervicales (figure 42.7).

Quatre modalités d'imagerie sont disponibles : deux utilisant les rayons X, la radiographie standard et la tomodensitométrie (TDM), et deux non irradiantes, l'échographie et l'imagerie par résonance magnétique (IRM). Il s'y ajoute de plus en plus, dans certains domaines de l'ORL, le *cone beam computed tomography* (CBCT) ou tomographie volumique à faisceau conique, qui est une technique moins irradiante que la TDM. Quand des imageries irradiantes sont nécessaires, les recommandations dosimétriques de la Société française d'imagerie pédiatrique et prénatale (SFIPP) adaptées à l'âge de l'enfant doivent être respectées [1].

Les indications des différents examens sont détaillées dans le *Guide du bon usage des examens d'imagerie médicale* (Société française de radiologie et Société française de médecine nucléaire sous l'égide de la Haute autorité de santé et de l'Autorité de sûreté nucléaire) (http://gbu.radiologie.fr/).

Techniques d'imagerie

Radiographie standard

La radiographie standard garde peu d'indications : radiographie du thorax en cas d'inhalation, ou du cou et du thorax, en cas d'ingestion de corps étranger. Les radiographies du cavum, des sinus, des os propres du nez et du larynx n'ont plus d'indications.

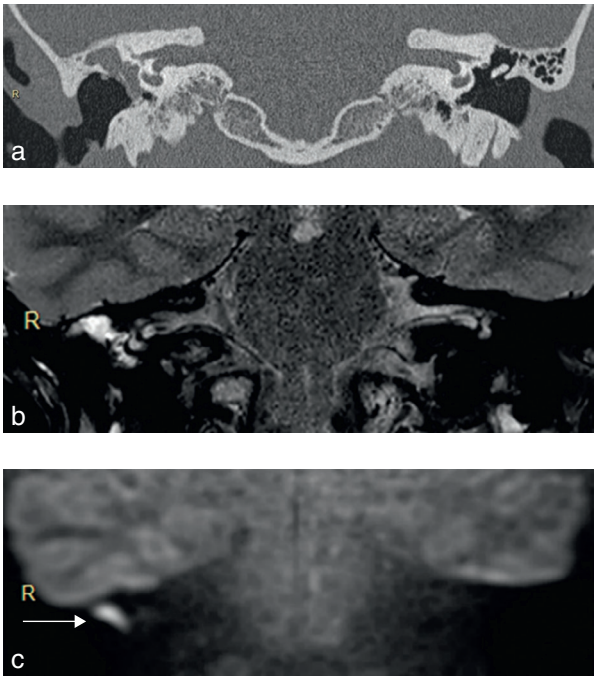

Figure 42.1. Cholestéatome opéré. Intérêt de la diffusion.
a. TDM : comblement de l'ensemble des cavités aériques de l'oreille moyenne gauche. b. IRM en pondération T2 : hypersignal aspécifique du comblement. c. IRM : séquence de diffusion : hypersignal, témoignant d'une restriction de diffusion, situé uniquement dans l'attique, de 5 mm, correspondant à une perle de cholestéatome (flèche blanche).



Figure 42.2. Surdité de transmission à tympan normal. Agénésie de la fenêtre vestibulaire.
TDM, coupes frontales. a. Oreille droite, fenêtre vestibulaire normale. b. Oreille gauche, continuation osseuse entre le promontoire et le canal semi-circulaire latéral : agénésie de la fenêtre vestibulaire. Le canal facial est en place.

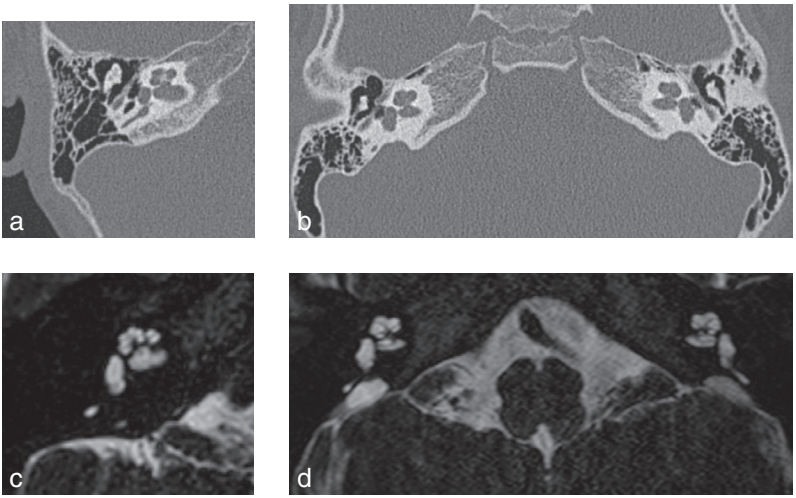

Figure 42.3. Surdité de perception bilatérale, malformation labyrinthique bilatérale. Bilan préimplant.
a. TDM, OD normale. b. TDM, coupe axiale, cochlée incomplètement enroulée : partition incomplète de type II, hypoplasie du modiolus et dilatation de l'aqueduc du vestibule. c. IRM, oreille droite normale. d. IRM 3DT2 haute résolution qui montre le labyrinthe membraneux : asymétrie des rampes vestibulaire et tympanique, enroulement incomplet, hypoplasie du modiolus et dilatation du sac endolymphatique : celui-ci a une volumineuse portion extraosseuse et un signal hétérogène.

Échographie

L'échographie doit être le premier examen dans l'exploration d'une masse des tissus mous. Elle permet de la localiser par rapport aux structures avoisinantes, de différencier une masse solide d'une lésion kystique, de rechercher des calcifications. Couplée au Doppler, elle permet d'apprécier la vascularisation d'une lésion (les lésions vasculaires sont fréquentes chez l'enfant), ses rapports avec les structures vasculaires ou la perméabilité de celles-ci.

Scanner

Le scanner est un examen très rapide avec des durées d'acquisition de quelques secondes, permettant le plus souvent d'éviter la sédation après 4 ans. Il est l'examen de choix, en urgence, dans la pathologie traumatique craniofaciale ainsi que dans les complications des infections sinusiennes, pétreuses et parfois cervicales. En dehors de ces situations, ses indications sont les pathologies chroniques d'oreille moyenne et rhinosinusiennes.

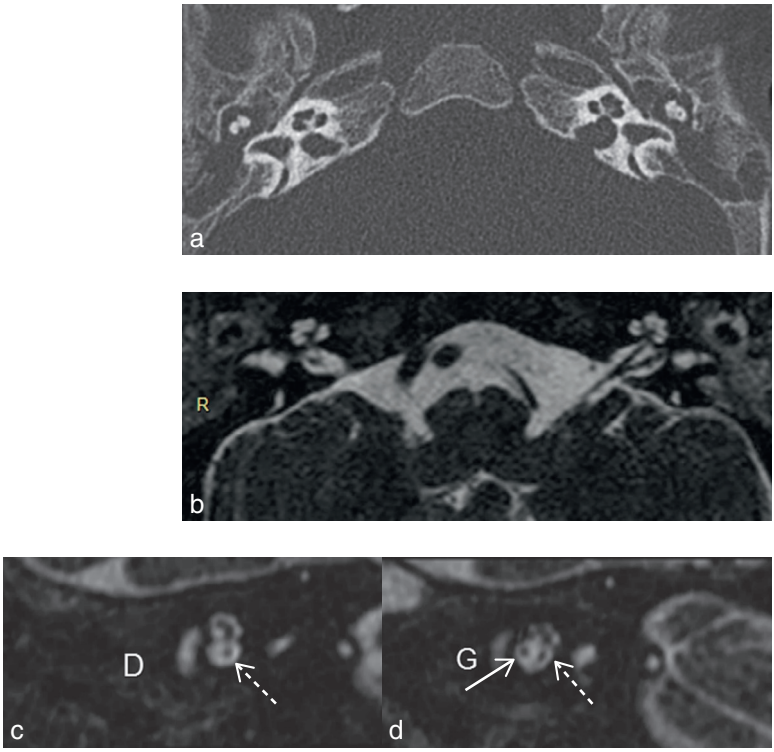

Figure 42.4. Cophose unilatérale droite.
a. TDM, coupe axiale, discrète asymétrie de calibre des méats auditifs internes (MAI), sténose du canal du nerf cochléaire droit. b. IRM, séquence 3DT2 haute résolution, acquisition axiale : MAI étroit et agénésie du nerf cochléaire droit affirmée par les reconstructions perpendiculaires à l'axe du MAI. c. Oreille droite : nerf vestibulaire inférieur (flèche pointillée). d. oreille gauche : nerf cochléaire (flèche pleine) et nerf vestibulaire inférieur (flèche pointillée).

CBCT

Le CBCT est appelé à remplacer la TDM dans beaucoup de ses indications ORL [2, 3], lorsque la visualisation des tissus mous n'est pas nécessaire. Il a une résolution spatiale supérieure à celle du scanner pour une irradiation 30 à 40 % moindre [4]. La plupart des appareils, d'abord développés pour la pathologie dentaire, nécessitent une position assise ou debout lors de l'acquisition. Le principal inconvénient chez l'enfant est la durée d'acquisition (immobilisation stricte pendant 10 à 20 secondes). L'apparition d'appareils à acquisition en position couchée permet d'étendre les indications à de plus jeunes enfants.

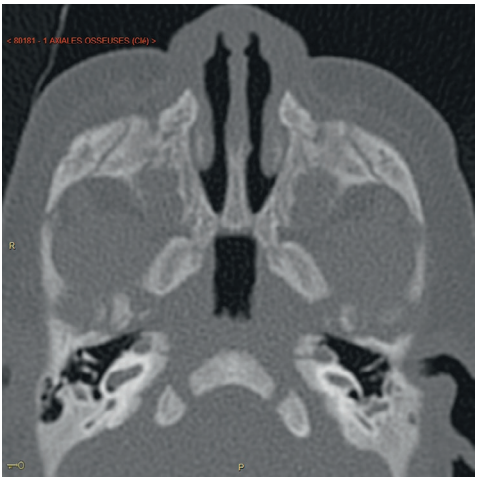

Figure 42.5. Atrésie choanale.
TDM, coupe axiale en fenêtres osseuses. Atrésie osseuse des choanes avec médialisation des massifs ptérygoïdiens, épaississement du vomer. Le scanner doit permettre de visualiser les structures labyrinthiques pour rechercher une agénésie des canaux semi-circulaires, témoignant d'un syndrome CHARGE.

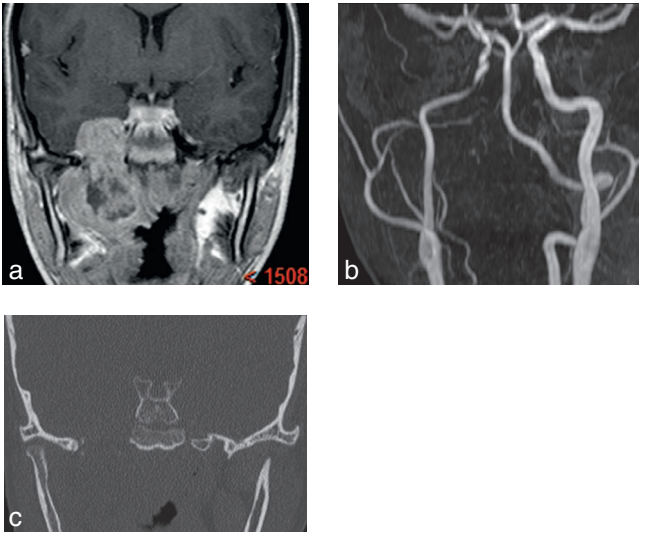

Figure 42.6. Tumeur de la base du crâne : rhabdomyosarcome.
a. IRM avec injection et suppression de graisse, coupe frontale. Volumineuse tumeur de la fosse ptérygomaxillaire étendue à l'endocrâne. b. Angio-IRM sans injection : la tumeur englobe et sténose la carotide interne. c. TDM en fenêtres osseuses, coupe frontale : lyse de la grande aile du sphénoïde.

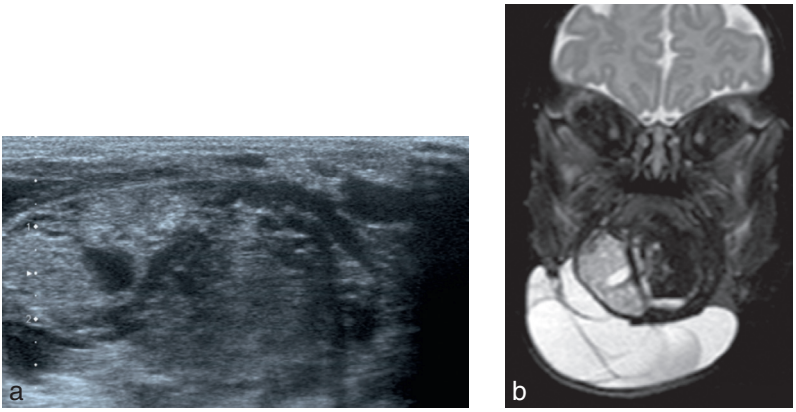

Figure 42.7. Masse cervicale sous-mandibulaire : lymphangiome.
a. Échographie : lésion hétérogène présentant des macrokystes en superficie et infiltrant le plancher buccal, disséquant le mylohyoïdien droit avec une composante « solide » microkystique. L'échographie évoque un lymphangiome mais ne peut pas faire le bilan d'extension du fait de sa taille. b. IRM : séquence T2 avec saturation de graisse : souligne la double composante du lymphangiome, retrouve l'infiltration du plancher buccal et parfait la délimitation de la lésion.

IRM

L'IRM nécessite une sédation avant 5 ans. Elle trouve sa place dans tous les domaines de l'ORL pédiatrique. La discrimination tissulaire est très supérieure à celle du scanner. De nombreuses techniques d'IRM permettent d'améliorer les performances de celle-ci : séquences en haute résolution (oreille interne, nerf facial, base du crâne), séquences de diffusion (cholestéatome de l'oreille moyenne, syndrome de masse cranio-facio-cervical), avec suppression de graisse (base du crâne, orbite), d'angio-IRM, de perfusion.
Dans l'étude de la base du crâne et du massif facial, le couple TDM sans injection–IRM avec injection peut s'avérer utile pour caractériser un processus tissulaire et apprécier son retentissement sur l'os.

Situations cliniques

Un rappel des indications des différentes techniques et de leurs apports respectifs dans les principales situations cliniques est proposé dans les tableaux 42.1 à 42.3.

Tableau 42.1. Situations cliniques fréquentes en otologie.

Situation clinique	Examen d'imagerie	Résultats/commentaires
Mastoïdite aiguë	TDM IV +	Abcès sous-périosté, lyse osseuse, complications intracrâniennes (thrombose du sinus sigmoïde, abcès épidural, abcès cérébelleux ou temporal, méningite) [5]
Otite chronique	TDM IV–	Recherche de lyse ossiculaire ou des parois de la caisse, signes en faveur d'un cholestéatome
Cholestéatome au diagnostic	TDM IV–	Bilan d'extension : lyse ossiculaire ou des parois osseuses, canal facial, structures labyrinthiques
Cholestéatome opéré – surveillance	IRM diffusion ± TDM IV–	Restriction de diffusion en cas de récidive (détection des cholestéatomes > 3 mm) ; ± TDM préopératoire [6]
Aplasie majeure	TDM IV–	Pneumatisation, malformation ossiculaire, position du canal facial, structures labyrinthiques
Surdité de transmission à tympan normal	TDM IV–	Chaîne ossiculaire, fenêtres, canal facial : malformation (aplasie mineure), séquelle otitique, traumatique [7]
Surdité de perception bilatérale congénitale	IRM IV–/TDM IV–	Structures labyrinthiques : malformations, labyrinthite (méningite) ; nerfs cochléovestibulaires ; tronc cérébral, parenchyme [7]
Surdité de perception unilatérale	IRM IV–/IRM IV +	Structures labyrinthiques : malformations, labyrinthite (méningite) ; nerf cochléaire ; tronc cérébral, parenchyme [7]
Bilan préimplant cochléaire	IRM IV– + TDM IV–	Structures labyrinthiques, nerfs, parenchyme

Tableau 42.1. Suite.

Situation clinique	Examen d'imagerie	Résultats/commentaires
Surdité de transmission ou surdité de perception post-traumatique	TDM IV–	Fracture ossiculaire/translabyrinthique
Paralysie faciale périphérique	IRM IV +, au moins 15 jours après le début en cas de paralysie faciale périphérique isolée non régressive	Prise de contraste du VII au fond du méat auditif interne sans masse : paralysie faciale *a frigore* Exploration du tronc cérébral à la parotide : tumeurs, infections, etc.
Paralysie faciale périphérique congénitale	TDM IV– 6 semaines après la naissance si non régressive	Hypoplasie du canal facial homolatéral/séquelles de traumatisme obstétrical

IV– : sans injection intraveineuse de produit de contraste ; IV + : avec injection intraveineuse de produit de contraste.

Tableau 42.2. Situations cliniques fréquentes en pathologie rhinosinusienne.

Situation clinique	Examen d'imagerie	Résultats/commentaires
Rhinite et sinusites aiguës	Aucune imagerie n'est indiquée	
Complications des infections rhinosinusiennes	TDM IV + ± IRM IV +	Abcès sous-périosté, lyse osseuse, recherche de complications intracrâniennes (thrombose veineuse, abcès épidural, abcès parenchymateux, méningite)
Rhinosinusites chroniques, polypose nasosinusienne, mucoviscidose	TDM IV–, éventuellement avec sinusonavigation/CBCT	TDM : indiquée si une intervention est envisagée ; CBCT : intérêt pour les polyposes (répétition des examens)
Obstruction nasale néonatale	TDM IV– ± IRM	TDM : atrésie choanale, sténose des orifices piriformes ; IRM pour le bilan d'extension des lésions à composante endocrânienne : gliome, méningocèle, dermoïde [8]
Troubles de l'odorat	TDM IV–/IRM	TDM : pathologie inflammatoire ou traumatique ; IRM IV– : malformation, agénésie des bulbes olfactifs ; IRM IV + : bilan tumoral
Pathologie traumatique	TDM IV–/CBCT	TDM en urgence pour apprécier les lésions des tissus mous ; CBCT à distance : meilleure résolution spatiale
Pathologie maxillo-faciale malformative	CBCT/TDM IV–	CBCT : intérêt car chirurgies itératives et répétition des examens
Pathologie de la base du crâne	TDM IV–/IRM IV +	Évaluation osseuse par TDM ; étude des tissus mous extracrâniens, du parenchyme cérébral et des nerfs crâniens par IRM IV +

Tableau 42.3. Situations cliniques fréquentes en pathologie cervico-faciale [9].

Situation clinique	Examen d'imagerie	Résultats/commentaires
Adénites et adénophlegmons	Échographie	Lésion collectée ou non, diagnostic différentiel : tumeur, kyste branchial surinfecté
Abcès para- et rétropharyngés	TDM IV + en urgence ; ± IRM IV +	Voies aériennes, recherche de thrombose veineuse, sténose artérielle, lyse osseuse de la base du crâne, complications intracrâniennes (abcès épidural, abcès parenchymateux, méningite)
Cellulite cervico-faciale	TDM IV + en urgence ; ± IRM IV +	Extension (médiastin), présence d'air (anaérobies, nécrose) recherche de thrombose veineuse, sténose artérielle
Kystes et fistules cervicales	Échographie ± IRM	La localisation en échographie évoque le plus souvent le diagnostic ; l'IRM peut être utile pour apprécier l'extension (parotidienne : 1re fente, vers l'oropharynx : 2e fente)
Masses cervicales	Échographie ± IRM	Échographie : localisation, échostructure, vascularisation (doppler) ; IRM : extension vers la base du crâne et/ou vers le thorax (par exemple lymphangiome)
Glandes salivaires	Échographie ± IRM	Échographie : localisation, échostructure, vascularisation (Doppler), adénopathies ; IRM : extension (ranula disséquante) ; IRM IV + avec diffusion/perfusion : essai de caractérisation des tumeurs
Hémangiomes et malformations vasculaires	Échographie ± IRM	Échographie-Doppler ; IRM : bilan d'extension

Références

[1] Ministère du Travail, de l'Emploi et de la Santé. Arrêté du 24 octobre 2011 relatif aux niveaux de référence diagnostiques en radiologie et en médecine nucléaire. Annexe 1. JO du 14 janvier 2012.
[2] Mornet E, Valette G, Mériot P, et al. Imagerie par cone beam en ORL. La Lettre d'ORL et de chirurgie cervico-faciale. In : 2012. p. 328.
[3] Casselman JW, Gieraerts K, Volders D, et al. Cone beam CT : non-dental applications. J Belge Radiol 2013 ; 96(6) : 333–53.
[4] Al Abduwani J, ZilinSkiene L, Colley S, et al. Cone beam CT paranasasinuses versus standard multidetector and low dose multidetector CT studies. Am Otolaryngol 2016 ; 37(1) : 59–64.
[5] Vazquez E, Castellote A, Piqueras J, et al. Imaging of complications of acute mastoiditis in children. Radiographics 2003 ; 23(2) : 359–72.
[6] De Foer B, Vercruysse JP, Bernaerts A, et al. Detection of postoperative residual cholesteatoma with non-echo-planar diffusion-weighted magnetic resonance imaging. Otol Neurotol 2008 ; 29(4) : 513–7.
[7] Elmaleh-Bergès M, Van Den Abbeele T. Le sourd est un enfant : qu'est-ce que ça change ? J Radiol 2006 ; 87(11 Pt 2) : 1795–812.
[8] Adil E, Huntley C, Choudhary A, et al. Congenital nasal obstruction : clinical and radiologic review. Eur J Pediatr 2012 ; 171(4) : 641–50.
[9] Stern JS, Ginat DT, Nicholas JL, et al. Imaging of pediatric head and neck masses. Otolaryngol Clin North Am 2015 ; 48(1) : 225–46.

CHAPITRE

43

Prise en charge de la douleur

Cécile Mareau, Chantal Wood

PLAN DU CHAPITRE

- Introduction
- Étiologies
- Comment évaluer la douleur d'un enfant ?
  - Pour les enfants de plus de 6 ans : auto-évaluation
  - Pour les enfants entre 4 et 6 ans : auto-évaluation ou hétéro-évaluation
  - Pour les enfants de moins de 4 ans ou non communiquants : hétéro-évaluation
- Traitement de la douleur
  - Principes et recommandations générales
  - Moyens pharmacologiques
  - Moyens non pharmacologiques
- Conclusion

ORL de l'enfant
© 2017, Elsevier Masson SAS. Tous droits réservés

Points clés

- La douleur est un symptôme fréquent en ORL pédiatrique et entraîne de nombreuses consultations, notamment en urgence.
- Elle peut être la manifestation d'une pathologie ORL médicale (angine, otite, pharyngite, stomatite, etc.) ou être la conséquence d'une chirurgie (amygdalectomie en autre). Elle peut alors se manifester de manière prolongée (jusqu'à 20 jours après une amygdalectomie) et entraîner un amaigrissement important chez l'enfant.
- La douleur en ORL touche souvent des enfants de moins de 5 ans et l'évaluation se fera avec des outils d'hétéro-évaluation chez les plus petits, et une auto-évaluation chez les plus grands.
- Le traitement est compliqué et dépend de l'étiologie.
- Par ailleurs, les parents ont tendance à banaliser la douleur chez leurs enfants qui sont souvent moins soulagés lors de leur retour à la maison.

Introduction

Dans ce chapitre, nous aborderons les causes habituelles de douleur en ORL pédiatrique, l'évaluation de la douleur en fonction de l'âge de l'enfant, la prise en charge médicamenteuse en tenant compte des dernières recommandations, et les conseils ou l'éducation thérapeutique à faire aux parents.

Étiologies

Les étiologies les plus fréquentes des douleurs en ORL pédiatrique sont :

- les étiologies médicales : otite moyenne aiguë, otite externe aiguë, angine, sinusite, gingivostomatite, pharyngite ;
- les étiologies chirurgicales ou postchirurgicales : amygdalectomie, pharyngoplastie, chirurgie du voile.

Les douleurs provoquées ne sont pas abordées ici.

Comment évaluer la douleur d'un enfant ?

- L'évaluation de la douleur s'effectue en fonction de l'âge de l'enfant, du type de la douleur et de son caractère évolutif [1].
- En période postopératoire, la douleur doit être évaluée régulièrement de manière systématique ainsi qu'avant et après chaque administration d'antalgiques.
- De nombreuses échelles d'évaluation pédiatrique sont disponibles mais nous ne retiendrons que celles qui sont actuellement les plus utilisées.

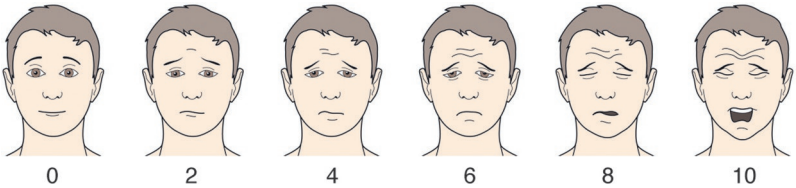

Figure 43.1. Échelle des visages (*Faces Pain Scale – Revised* [FPS-R]).
Les scores sont, de gauche à droite : 0, 2, 4, 6, 8, 10. 0 correspond donc à « pas mal du tout » et 10 correspond à « très très mal ».

Pour les enfants de plus de 6 ans : auto-évaluation

À partir de l'âge de 6 ans, l'enfant peut expliquer comment il a mal et évaluer l'intensité de sa douleur.

Trois échelles sont utilisables :

- l'échelle des visages (*Faces Pain Scale – Revised* [FPS-R]) peut être utilisée dès 4 ans (figure 43.1) ;
- l'échelle visuelle analogique (EVA) sert plutôt à partir de 5 à 6 ans ;
- l'échelle numérique (« quelle note entre 0 et 10 donnes-tu à ta douleur ? ») est utilisée à partir de 8 ans (l'enfant doit savoir compter et manipuler les chiffres).

On cherchera à utiliser le même outil (celui qui convient à l'enfant) pour le même enfant, et à réévaluer l'intensité de la douleur systématiquement et régulièrement, notamment après toute modification thérapeutique.

Pour les enfants entre 4 et 6 ans : auto-évaluation ou hétéro-évaluation

Les enfants entre 4 et 6 ans ont tendance à choisir les extrêmes des échelles qui leur sont proposées. Une échelle d'auto-évaluation peut être tentée (en priorité, échelle des visages) mais il est conseillé d'utiliser deux échelles (échelle des visages et EVA, par exemple). Il faut être prudent et, en cas de discordance, ne pas hésiter à réévaluer la douleur avec une échelle d'observation comportementale (hétéro-évaluation).

Pour les enfants de moins de 4 ans ou non communiquants : hétéro-évaluation

L'évaluation de l'enfant de moins de 4 ans (ou de l'enfant momentanément ou définitivement démuni de moyens de communication suffisants) repose sur l'observation de son comportement.

Nous conseillons les échelles suivantes :

- EVENDOL (ÉValuation ENfant DOuLeur) pour la douleur aiguë aux urgences (figure 43.2) ;
- FLACC (*Face, Legs, Activity, Cry, Consolability*) pour la douleur postopératoire (figure 43.3), la douleur liée aux soins ou la douleur de l'enfant handicapé ;
- EDIN (Échelle de douleur et d'inconfort du nouveau-né) pour le nouveau-né ;
- et HEDEN (Hétéro-évaluation de la douleur de l'enfant) pour la douleur prolongée (dépistage de l'atonie psychomotrice).

Lors du retour à domicile, les parents peuvent utiliser l'échelle PPPM (*Parents' Post-operative Pain Measure*). Cette échelle existe maintenant sous forme raccourcie à 10 items (traduite en français par C. Wood) (figure 43.4) [2].

Chaque échelle possède son propre seuil de traitement qu'il est nécessaire de connaître (tableau 43.1). Ces différentes échelles sont disponibles sur le site www.pediadol.org.

Traitement de la douleur

Principes et recommandations générales

La douleur en ORL pédiatrique est le plus souvent aiguë. Elle peut être très intense. Le traitement antalgique doit être adapté à l'intensité de la douleur et à son étiologie. L'efficacité du traitement antalgique sera appréciée grâce à l'évaluation de la douleur (le score de la douleur doit descendre en deçà du seuil d'indication thérapeutique et/ou l'activité de l'enfant doit redevenir normale), à la tolérance du traitement, à l'absence d'effets indésirables [3].

En postopératoire essentiellement, les antalgiques doivent être administrés de manière systématique, à horaires réguliers et à dose maximale tant que perdure le phénomène algique. L'approche multimodale (association systématique des paliers I et II ou III) est une règle primordiale.

Le traitement antalgique doit être poursuivi de manière efficace tant que nécessaire.

L'Agence française de sécurité sanitaire des produits de santé (AFSSAPS) a émis des recommandations concernant la « Prise en charge médicamenteuse de la douleur aiguë et chronique chez l'enfant » en 2009. Ces recommandations ont été largement modifiées par les restrictions d'utilisation de la codéine émises en 2013 par l'Agence nationale de sécurité du médicament et des produits de santé (ANSM) et l'European Medicines Agency (EMA) [4–6].

La prise en charge de la douleur dans le cadre de l'amygdalectomie a fait l'objet de recommandations en 2014 [7].

En janvier 2016, la Haute Autorité de Santé (HAS) a édité une fiche mémo des alternatives de la codéine [8].

Evaluation Enfant Douleur

EVENDOL

Echelle validée de la naissance à 7 ans.
Score de 0 à 15, seuil de traitement 4/15.

Notez tout ce que vous observez... même si vous pensez que les signes ne sont pas dus à la douleur, mais à la peur, à l'inconfort, à la fatigue ou à la gravité de la maladie.

Nom	Signe **absent**	Signe **faible ou passager**	Signe **moyen ou environ la moitié du temps**	Signe **fort ou quasi permanent**	**Evaluation à l'arrivée** au repos[1] au calme (R)	à l'examen[2] ou la mobilisation (M)	Antalgique **Evaluations suivantes Evaluations après antalgique[3]** R / M	R / M	R / M	R / M
Expression vocale ou verbale **pleure et/ou crie et/ou gémit et/ou dit qu'il a mal**	0	1	2	3						
Mimique **a le front plissé et/ou les sourcils froncés et/ou la bouche crispée**	0	1	2	3						
Mouvements **s'agite et/ou se raidit et/ou se crispe**	0	1	2	3						
Positions **a une attitude inhabituelle et/ou antalgique et/ou se protège et/ou reste immobile**	0	1	2	3						
Relation avec l'environnement **peut être consolé et/ou s'intéresse aux jeux et/ou communique avec l'entourage**	normale 0	diminuée 1	très diminuée 2	absente 3						
Remarques	**Score total /15**									
	Date et heure									
	Initiales évaluateur									

[1] Au repos au calme (R) : observer l'enfant avant tout soin ou examen, dans les meilleures conditions possibles de confort et de confiance, par exemple à distance, avec ses parents, quand il joue...
[2] A l'examen ou la mobilisation (M) : il s'agit de l'examen clinique ou de la mobilisation ou palpation de la zone douloureuse par l'infirmière ou le médecin.
[3] Réévaluer régulièrement en particulier après antalgique, au moment du pic d'action : après 30 à 45 minutes si oral ou rectal, 5 à 10 minutes si IV. Préciser la situation, au repos (R) ou à la mobilisation (M).

Echelle validée pour mesurer la douleur (aiguë ou prolongée avec atonie), de 0 à 7 ans, en pédiatrie, aux urgences, au SAMU, en salle de réveil, en post-opératoire - Référence bibliographique : Archives de Pédiatrie 2006, *13, 922, P129-130.* Archives de Pédiatrie 2012, *19, 922, P42-44. Journées Paris Pédiatrie 2009 : 265-276. Pain 2012, 153 : 1573-1582.* Contact : elisabeth.fournier-charriere@bct.aphp.fr - © 2011 - Groupe EVENDOL

Zid et Zen communication - 01 46 49 96 79 - 08/12

Figure 43.2. Échelle EVENDOL (ÉValuation ENfant DOuLeur)*.

Étiquette patient	**ÉCHELLE D'EVALUATION COMPORTEMENTALE DE LA DOULEUR** **FLACC** (**F**ace - **L**egs - **A**ctivity - **C**ry - **C**onsolability)	0 = détendu et confortable 1-3 = léger inconfort 4-6 = douleur modérée 7-10 = douleur sévère ou inconfort majeur

FLACC	***FLACC*** *MODIFIÉE POUR ENFANTS HANDICAPÉS*	**Date/heure**					
Visage	**Visage**						
Pas d'expression particulière ou sourire	*Pas d'expression particulière ou sourire*	**0**					
Grimace ou froncement occasionnel des sourcils, retrait, désintéressé	*Semble triste ou inquiet*	**1**					
Froncements fréquents à permanents des sourcils, mâchoires serrées, tremblement du menton	*Visage affligé ; expression d'effroi ou de panique*	**2**					
Jambes	**Jambes**						
Position habituelle ou détendue	*Position habituelle ou détendue*	**0**					
Gêné, agité, tendu	*Trémulations occasionnelles*	**1**					
Coups de pieds ou jambes recroquevillées	*Augmentation marquée de la spasticité, trémulations ou sursauts permanents*	**2**					
Activité	**Activité**						
Allongé calmement, en position habituelle, bouge facilement	*Allongé calmement, en position habituelle, bouge facilement*	**0**					
Se tortille, se balance d'avant en arrière, est tendu	*moyennement agité (ex. : bouge sa tête d'avant en arrière, agressif); respiration superficielle, saccadée, soupirs intermittents*	**1**					
Arc-bouté, figé, ou sursaute	*agitation sévère, se cogne la tête, tremblement (non rigide); retient sa respiration, halète ou inspire profondément (ou va chercher loin sa respiration); respiration saccadée importante*	**2**					
Cris	**Cris**						
Pas de cris (éveillé ou endormi)	*Pas de cris (éveillé ou endormi)*	**0**					
Gémissements ou pleurs, plainte occasionnelle	*explosion verbale ou grognement occasionnel*	**1**					
Pleurs ou cris constants, hurlements ou sanglots, plaintes fréquentes	*explosion verbale répétée ou grognement constant*	**2**					
Consolabilité	**Consolabilité**						
Content	*Content*	**0**					
Détendu Rassuré occasionnellement par le toucher, l'étreinte ou la parole, distrayable	*Détendu Rassuré occasionnellement par le toucher, l'étreinte ou la parole, distrayable*	**1**					
Difficile à consoler ou à réconforter	*repousse le soignant, s'oppose aux soins ou gestes de confort*	**2**					
		SCORE TOTAL					

** Chacun des 5 items (F, visage ; L, jambes ; A, activité ; C, cris ; C, consolabilité) est coté de 0 à 2, ce qui donne un score total entre 0 et 10. Cotation : 0 = détendu et confortable ; 1–3 = léger inconfort ; 4–6 = douleur modérée ; 7–10 = douleur sévère ou inconfort majeur.*

D'après Merkel SI, Vœpel-Lewis T, Shayevitz JR, Malviya S. The FLACC : a behavioral scale for scoring postoperative pain in young children. Pediatr Nursing 1997; 23:293–7

Traduction par l'équipe de l'Unité d'évaluation et de traitement de la douleur, CHU Robert Debré, Paris.

Figure 43.3. Échelle d'évaluation comportementale de la douleur FLACC (*Face, Legs, Activity, Cry, Consolability*)*.

ÉCHELLE PPMP : *Postoperative Pain Measure for Parents* pour l'évaluation de la douleur par les parents version raccourcie à 10 items

JOUR												
HEURE												
Pleurniche ou se plaint plus que d'habitude												
Joue moins que d'habitude												
Ne fait pas les choses qu'il ou elle fait d'habitude												
Semble plus inquiet que d'habitude												
Semble plus calme que d'habitude												
A moins d'énergie que d'habitude												
Mange moins que d'habitude												
Tient l'endroit douloureux de son corps												
Gémit ou grogne plus que d'habitude												
Cherche du réconfort plus que d'habitude												
SCORE GLOBAL												

Score 0 (signe absent) à 1 (signe présent) pour chaque item, total sur 10.

D'après : Chambers CT, Reid Gj, Mc Grath, Finley GA. : Development and preliminary validation of a postoperative pain measure for parents. *Pain* 1996 ; 68(2-3) : 307-313. von Baeyer CL, Chambers CT, Eakins DM. Development of a 10-item short form of the parents' postoperaative pain measure : the PPPM-SF. *J Pain* 2011 : 12(3) : 401-6.

Figure 43.4. Échelle PPPM (*Parents' Post-operative Pain Measure*)*.

Tableau 43.1. Âges et seuils de traitements indicatifs en fonction de l'échelle d'évaluation de la douleur [1].

	Échelles	Âge	Seuil de traitement
Autoévaluation			
	FPS-R (visages)	À partir de 4 ans	4 sur 10 (3e visage)
	EVA	À partir de 6 ans	30 sur 100
	Échelle numérique	À partir de 6–8 ans	3 sur 10
Hétéro-évaluation			
	FLACC	Jusqu'à 18 ans	4 sur 10
	EVENDOL	Jusqu'à 7 ans	4 sur 15
	PPPM	Jusqu'à 12 ans	6 sur 15

Moyens pharmacologiques

Paracétamol

Le paracétamol est à utiliser en première intention en cas de douleurs faibles ou modérées [8]. Il peut, par ailleurs, être associé à tous les autres antalgiques. La voie orale est à privilégier. La biodisponibilité par voie rectale est faible et imprévisible [4].

Ibuprofène

En ce qui concerne les anti-inflammatoires non stéroïdiens (AINS), l'ibuprofène est à recommander en première intention en pédiatrie dans la plupart des douleurs aiguës modérées à intenses [8]. Néanmoins, certaines situations particulières doivent faire l'objet de précautions, notamment en cas d'infection ORL sévère, d'infection bactérienne sévère, d'infection cutanée ou des tissus mous, en cas de risque hémorragique ou de troubles de la coagulation [8]. Ils doivent être prescrits aux posologies recommandées et pour une durée courte (48 à 72 heures) [8].

Codéine

La codéine, antalgique de palier 2, était largement utilisée chez l'enfant à partir de 1 an dans les douleurs d'intensité modérée à intense ou ne répondant pas à l'usage d'antalgiques de palier 1 utilisés seuls. La codéine est transformée en morphine dans l'organisme par une enzyme hépatique, appelée cytochrome P450 CYP2D6. L'activité de cette enzyme est soumise à un polymorphisme génétique et son activité varie en fonction des individus.

Il existe donc des « métaboliseurs faibles » pour lesquels la codéine n'est pas ou peu efficace, et des métaboliseurs rapides ou « ultra-métaboliseurs » chez lesquels la métabolisation de la codéine produit une quantité importante de morphine pouvant aboutir à un surdosage. Des décès et des événements indésirables graves ont été rapportés essentiellement en cas de dépression respiratoire et en postamygdalectomie, conduisant l'ANSM à recommander en avril 2013 [5, 8] :

- de n'utiliser la codéine chez l'enfant de plus de 12 ans qu'après échec du paracétamol et/ou d'un anti-inflammatoire non stéroïdiens (AINS);
- de ne plus utiliser ce produit chez les enfants de moins de 12 ans;
- de ne plus utiliser ce produit après amygdalectomie ou adénoïdectomie;
- de ne plus utiliser ce produit chez la femme qui allaite.

Tramadol chlorhydrate

Le tramadol chlorhydrate est une combinaison de deux énantiomères ayant une interaction synergique antinociceptive : agoniste au niveau des récepteurs aux opiacés μ et action inhibitrice sur la recapture de la sérotonine et de la noradrénaline [9]. Son métabolisme suit en partie (et non en totalité comme la codéine) la même voie que la codéine par le cytochrome P450 et notamment l'enzyme CYP2D6, entraînant une variabilité interindividuelle [9]. Des événements indésirables graves peuvent néanmoins survenir. Le tramadol peut être recommandé en alternative à la codéine chez l'enfant de plus de 3 ans dans certaines situations cliniques de prise en charge d'une douleur intense d'emblée, ou en cas d'échec du paracétamol et de l'ibuprofène [8].

Nalbuphine

La nalbuphine est largement utilisée en France par voie intraveineuse et plus rarement par voie intrarectale (hors autorisation de mise sur le marché [AMM]) en milieu hospitalier [8].

Morphine orale

La morphine orale est recommandée dans la prise en charge des douleurs intenses ou en cas d'échec d'antalgiques moins puissants. Des formes galéniques adaptées à l'enfant doivent être mises sur le marché car les flacons actuels contiennent de grandes quantités de morphine.

Les données pharmacologiques des antalgiques sont rappelées au tableau 43.2. Le tableau 43.3 rappelle les situations cliniques les plus fréquentes et les traitements antalgiques proposés. Le tableau 43.4 indique les antalgiques pour la prise en charge de la douleur dans le cadre de l'amygdalectomie.

Tableau 43.2. Données pharmacologiques des antalgiques.

	Antalgiques	Posologie	Voie d'administration	Galénique	AMM
PALIER 1	Paracétamol	60 mg/kg/j en 4 prises (max. : 80 mg/kg/j)	Orale ou IV Voie intrarectale non recommandée	Comprimés, comprimés orodispersibles, gélules, sirop, sachets, suppositoires et ampoules IV	Dès la naissance
	Ibuprofène	20 à 30 mg/kg/j en 3 ou 4 prises Max. : 400 mg/prise)	Orale	Comprimés, comprimés orodispersibles et sirop	3 mois
PALIER 2	Tramadol	LI : 1 (à 2) mg/kg/prise toutes les 6 à 8 heures (Max. : 100 mg/prise et 400 mg/jour) LP : 1 prise (50 à 200 mg en fonction de l'intensité des douleurs) toutes les 12 heures	Orale	LI : gouttes : 1 goutte = 2,5 mg Gélules : 50 mg LP : comprimés : 50 mg, 100 mg, 150 mg, 200 mg	Gouttes : 3 ans LI : 15 ans LP : 12 ans
	Codéine	0,5 à 1 mg/kg/j (Max. : 6 mg/kg/j et 180 mg/j)	Orale	Associations paracétamol–codéine : 400 mg/20 mg ou 500 mg/30 mg	Comprimés : 15 ans Comprimés effervescents : 12 ans
	Lamaline	1 à 2 gélules/prise : 3 fois/j (Max. : 10 gélules/j)		Gélule : paracétamol 300 mg, opium 10 mg, caféine 30 mg	15 ans

Tableau 43.2. Suite.

	Antalgiques	Posologie	Voie d'administration	Galénique	AMM
	Izalgi®	1 gélule 3 à 4 fois par jour (Max. : 8 gélules/j)		Gélule : paracétamol 500 mg, opium 25 mg	15 ans
	Nalbuphine	IV : 0,2 à 0,3 mg/kg toutes les 4 à 6 heures (max. : 20 mg) ou 1,2 mg/kg/24 heures au PSE IR : 0,4 mg/kg/prise toutes les 4 à 6 heures	Intraveineuse Intrarectale	Ampoule 20 mg	IV : 18 mois IR : hors AMM
PALIER 3	Morphine*	Posologie initiale : 0,2 mg/kg/prise : 6 fois par jour (max. : 20 mg) Pour les < 1 an : 0,1 mg/kg/prise Dose de charge** : 0,4 à 0,5 mg/kg (max. : 20 mg)	Orale	LI : gouttes : 1 goutte = 1,25 mg Dosettes : 10 mg/5 ml Gélules : 5 mg, 10 mg, 20 mg, 30 mg Comprimés : 10 mg, 20 mg LP : gélules : 10 mg, 30 mg, 60 mg, 100 mg, 200 mg	6 mois

IV : intraveineuse ; IR : intrarectale ; LI : libération immédiate ; LP : libération prolongée ; PSE : pousse-seringue électrique.

* Doses initiales chez un enfant naïf de morphine ; l'adaptation des posologies se fait ensuite selon la douleur avec des augmentations de 50 % par 24 heures. La posologie à atteindre est celle qui soulage la douleur sans entraîner d'effets indésirables gênants.

** En cas de douleur très intense et en fonction de la situation clinique.

Tableau 43.3. Proposition traitement antalgiques en fonction des situations cliniques selon l'HAS [8].

Pathologies	Douleur modérée	Douleur intense
Otite externe aiguë	Traitement local : antibiotiques + anesthésique (en l'absence de perforation tympanique)	Traitement local : antibiotiques + anesthésique (en l'absence de perforation tympanique) associé à du paracétamol et de l'ibuprofène (en cure courte 48 à 72 heures)
Otite moyenne aiguë	Association paracétamol–ibuprofène (en cure courte 48 à 72 heures)	Réévaluer (indication paracentèse ?) et, si besoin, tramadol ou morphine orale
Pharyngite	Paracétamol ou ibuprofène (en cure courte 48 à 72 heures)	Association paracétamol–ibuprofène (en cure courte 48 à 72 heures) En cas d'odynophagie sévère : réévaluation clinique
Gingivostomatite	Association paracétamol–ibuprofène (en cure courte 48 à 72 heures)	Tramadol ou morphine orale et hospitalisation en cas d'échec

Tableau 43.4. Schémas thérapeutiques proposés pour la prise en charge de la douleur dans le cadre de l'amygdalectomie [7]*.

	Option AINS	Option tramadol	Option corticoïdes	Option AINS (modifié)
À l'hôpital	Dexaméthasone peropératoire	Dexaméthasone peropératoire	Dexaméthasone peropératoire	
	Morphine SSPI	Morphine SSPI	Morphine SSPI	Morphine SSPI
	Paracétamol IV ou per os Ibuprofène en hospitalisation	Paracétamol IV ou per os Tramadol en hospitalisation	Paracétamol IV ou per os	Paracétamol IV ou per os Ibuprofène en hospitalisation
À la maison	Paracétamol per os	Paracétamol per os	Paracétamol per os	Paracétamol per os
	Ibuprofène	Tramadol	Prednisolone	Ibuprofène

SSPI : salle de surveillance post-interventionnelle.

* Le paracétamol est administré dans tous les cas de façon systématique. Le choix du schéma est fonction du terrain du patient : en cas de syndrome d'apnées du sommeil, il est préférable d'éviter l'option tramadol ; en cas de troubles de l'hémostase ou de risques hémorragiques, les options AINS seront évitées.

Moyens non pharmacologiques

Les méthodes non médicamenteuses sont très intéressantes du fait de leur efficacité, de leur absence d'effets indésirables et de leur simplicité de mise en œuvre. Nous pouvons citer : l'information du patient et de ses parents, la distraction, l'hypnose.

Conclusion

La douleur est un symptôme fréquent en ORL. Il faut non seulement la rechercher, mais aussi l'évaluer avec des outils disponibles. Il faut également encourager les parents à évaluer la douleur de leur enfant afin de les pousser à donner un traitement antalgique si la douleur se prolonge car celle-ci peut persister au-delà de quelques jours. Différents protocoles sont actuellement proposés aux médecins par les sociétés savantes et l'ANSM.

Références

[1] Vincent B, Horlé B, Wood C. Évaluation de la douleur de l'enfant. In : Pédiatrie. EMCParis : Elsevier Masson SAS ; 2009. 4-170-A10.
[2] Von Baeyer CL, Chambers CT, Eakins DB. Development of a 10-Item Short Form of the Parents' Postoperative Pain Measure : The PPPM-SF. J Pain 2011 ; 12(3) : 401–6.
[3] Prades JM. Dictionnaire de la douleur en oto-rhino-laryngologie. Société française d'oto-rhino-laryngologie et de chirurgie de la face et du cou. 2004.
[4] www.has-sante.fr/portail/jcms/c_2010340/fr/prise-en-charge-medicamenteuse-de-la-douleur-chez-l-enfant-alternatives-a-la-codeine.
[5] Comité pour l'évaluation des risques en matière de pharmacovigilance (PRAC). Médicaments contenant du diclofénac, de l'hydroxyéthylamidon, de la codéine (pour l'enfant) et solutions pour nutrition parentérale pour prématurés : Avis et recommandations du PRAC. PRAC ; 2013.
[6] Société Française d'Oto-Rhino-Laryngologie et de Chirurgie de la Face et du Cou, Association Française de Chirurgie Ambulatoire, Société Française d'Anesthésie et Réanimation. Prise en charge de la douleur dans le cadre de l'amygdalectomie chez l'enfant et chez l'adulte. Texte long. Paris : SFORL ; 2014.
[7] Constant I, Ayari Khalfallah S, Brunaud A, et al. How to replace codeine after tonsillectomy in children under 12 years of age ? Guidelines of the French Oto-Rhino-Laryngology--Head and Neck Surgery Society (SFORL). Eur Ann Otorhinolaryngol Head Neck Dis 2014 ; 131(4) : 233–8.
[8] Haute Autorité de Santé (HAS). Prise en charge médicamenteuse de la douleur chez l'enfant : alternatives à la codéine. Janvier 2016. www.has-sante.fr.
[9] Saudan S, Habre W. Particularités pharmacologiques du tramadol chez l'enfant. Ann Fr Anesth Reanim 2007 Jun ; 26(6) : 560–3. Epub 2007 May 23.

Index

A

Abcès
– parapharyngé, 247–254
– préstylien, 251
– rétropharyngé, 247–254
– rétrostylien, 249
Achondroplasie, 327
Adénite(s), 242
– aiguë isolée, 243
– multiples aiguës cervicales, 243
Adénoïdectomie, 102
Adénopathies malignes, 277
Adénophlegmon, 244
Allergie, rhinosinusite et
– exploration, 203
– prise en charge, 206
Alport, syndrome d', 320
Amygdalectomie, 102
– douleur et, 354
Amygdalite caséeuse, 93
Angine(s), 87–94
– à répétition, 94
– complications, 90
– formes anatomocliniques, 91
– pseudomembraneuse, 93
– ulcéronécrotique, 93
– vésiculeuse virale, 93
– virale, 90
Anomalies chromosomiques, 321
Antalgiques, 352, 354
Aphonie psychogène, 160
Aphtes communs, 185
Apnées du sommeil, syndrome d', 220
Apnées-hypopnées obstructives, syndrome d', 95–106
Arcs branchiaux, 5

B

Basicrâniennes, pathologies, 233–238
Bilan orthopédique dentofacial, 100
Bradypnée inspiratoire, 80
Branchio-oto-rénal (BOR), syndrome, 265, 315
Brûlures des voies respiratoires supérieures, 142

C

Cacosmie, 228
Carrefour aérodigestif, dysfonctionnement du, 178
CBCT (*cone beam computed tomography*), 335
CHARGE, syndrome, 51, 218, 229
Charles, paralysie de, 53
Choanes, atrésie bilatérale des, 216, 218
Cholestéatome
– acquis, 26
– congénital, 29
Cloison nasale, luxation de la, 219
Cochlée, malformations de la, 45
Conduit auditif
– externe
– – plaie et corps étranger, 65–70
– – sténose, 43
– interne
– – atrésie, 50
– – malformations, 46
Cordes vocales, lésions des, dysphonies et, 158
Corps étranger
– dans le conduit auditif externe, 65–70
– dans les voies respiratoires supérieures, 146
– digestif, ingestion de, 149
Cou
– tuméfactions de la région médiane, 278
– tuméfactions des régions latérales, 272
Crâne, 2
Croup, 112

D

Darier, maladie de, 182
Déglutition, troubles de la, 169–180
Dermatite herpétiforme, 187
Détresse respiratoire haute, 79–86
– signes de gravité, 81
Diagnostic génétique, 314
Diaphragme laryngé, 120
Diastème laryngé, 122
Dos du nez
– kystes dermoïdes, 234
– kystes et fistules, 264

Douleur
– évaluation, 344
– prise en charge, 343–356
– traitement, 346
– – moyens non pharmacologiques, 355
– – moyens pharmacologiques, 350
Dyskératose folliculaire, 182
Dyskinésie laryngée, 132
Dysosmie
– qualitative, 228
– quantitative, 228
Dysphagie
– œsophagienne, 170
– oropharyngée, 170
Dysphonie chronique, 155–162
– avec lésions des cordes vocales, 158
– psychogène, 160
Dyspnée
– d'origine trachéale, 135–138
– laryngée, 108

E

Échographie, 334
Embryologie, 1–10
Empyèmes épi- et sous-duraux, 237
Épidermolyse bulleuse congénitale, 186
Épiglottite, 111
Épistaxis, 209–214
Érythème polymorphe, 187
Ethmoïdite aiguë
– extériorisée, 194
– non extériorisée, 193
Évaluation fibroscopique de la déglutition, 174

F

Face
– embryologie, 2
– kystes et fistules, 263–270
Fente
– branchiale, kystes et fistules
– – deuxième, 256
– – première, 256, 267
– faciale, 268
Fibromatosis colli, 272
Fibrome nasopharyngien, 235
Fistules
– congénitales des lèvres, 266
– de la face, 263–270
– du dos du nez, 264
– latérocervicales, 256
– médianes du cou, 260
– préhélicéennes congénitales, 265
Fosses nasales
– méningocèles, 235
– tumeurs des, chez le nouveau-né, 218
Fracture du rocher, 61–64
– paralysie faciale périphérique et, 52
Franceschetti, syndrome de, 328

G

Génétique, 313–324
Glandes salivaires, pathologies des, 281–288
– obstructives, 282
– tumorales, 285
Griffes du chat, maladie des, 244

H

Hamartome orthokératosique, 183
Heck, maladie de, 182
Hémangiome, 290
Herpangine, 185
Herpès, 187
Hyalinose cutanéomuqueuse, 184
Hyperplasie épithéliale focale, 182

I

Imagerie en ORL pédiatrique, 331–342
Imagerie par résonance magnétique (IRM), 337
Impétigo, 186
Infection(s)
– basicrâniennes, 236
– péripharyngées, 250
– rhinosinusiennes, 189–198
Ingestion
– de corps étrangers digestifs, 149
– de substances caustiques, 152
Insuffisance vélopharyngée, 164

J

Jadassohn-Lewandowsky, syndrome de, 183

K

Kallmann-De-Morsier, syndrome de, 229
Kawasaki, maladie de, 89
Kératodermie palmoplantaire congénitale, 183
KID syndrome, 183
Kyste(s)
– de la face, 263–270
– dermoïdes
– – de la ligne médiane, 261
– – de la région orbitaire, 266
– – du dos du nez, 234

– du dos du nez, 264
– du tractus thyréoglosse, 260
– épidermiques, 160
– glandulaires, 159
– laryngés, 122
– latérocervicaux, 256
– médians du cou, 260
– muqueux par rétention, 159

L

Labyrinthite, 16
Laryngées, structures, 10
Laryngite(s)
– à répétition, 309
– aiguë, 107–112
– – diphtérique, 112
– – sous-glottique, 108
– – spasmodique/striduleuse, 111
Laryngomalacie, 113–118
– comorbidités, 115
Larynx
– kystes, 122
– malformations, 119–126
– paralysies, 127–134
– sténoses
– – acquises, 122
– – congénitales, 120
– – fibrocartilagineuses, 121
Leucémie aiguë, 89
Lèvres, fistules congénitales des, 266
Lichen scléreux, 184
Lipoblastome, 274
Lithiase, 282
Lyme, maladie de, 51
Lymphangiome, 294
Lymphome, 277

M

Main-pied-bouche, syndrome, 185
Malformations
– laryngées, 119–126
– otologiques, 39–46
– vasculaires cervicales, 289–298
Masses cervicales, 271–280
– congénitales, 272
– non congénitales
– – ganglionnaires, 277
– – non ganglionnaires, 274
Méat acoustique, 66
Melkerson-Rosenthal, syndrome de, 53
Menière, maladie de, 57
Méningite, 17
Méningocèles des fosses nasales, 235
Métastases ganglionnaires d'une lésion primitive, 277
Microdélétion 22q11, 322
Microsomies hémifaciales, 51
Moebius, syndrome de, 50
Mort subite du nourrisson, reflux gastro-œsophagien et, 309
Mue, troubles de la, 161
Muqueuse orale, pathologie de la, 181–188
Myasthénie, 132
Mycobactéries atypiques, 244
Myopathie, 132
Myringotomie, 14

N

Nerf
– cochléaire, malformations, 46
– facial
– – agénésie ou hypoplasie, 50
– – névrite, 16
Neuroblastome, 274
Neutropénie cyclique, 185
Névrite du nerf facial, 16
Nodulaires, lésions, des cordes vocales, 158

O

Obstruction nasale, 215–226
– congénitale, 216
– du grand enfant, 220
– du nourrisson, 220
Odorat, troubles de l', 227–232
– de perception, 229
– de transmission, 229
Olmsted, syndrome d', 183
Oreille
– externe, malformations, 40
– interne, malformations, 45
– moyenne, malformations, 40, 43
Orifices piriformes, sténose congénitale des, 217, 219
Orthopédie dentofaciale, 102
Orthophonie, troubles de la déglutition et, 176
Osseuses constitutionnelles, maladies, troubles auditifs et ventilatoires dans les, 325–330
Ostéogenèse imparfaite, 329
Otite
– chronique, 19–30
– – ouverte, 24
– externe, 18
– fibroadhésive, 30

– moyenne
– – aiguë, 14
– – – complications, 16
– – – paralysie faciale périphérique et, 51
– – chronique cholestéatomateuse
– – – paralysie faciale périphérique et, 51
– séromuqueuse, 22
– – complications, 30
Otoliquorrhée cérébrospinale, 62, 64
Otorragie, fractures du rocher et, 63
Otorrhée chronique, 27
Otoscopie, 14

P

Pachyonychie congénitale, 183
Palmure laryngée, 120
Papillomatose respiratoire juvénile, 159
Paracentèse, 14
Paralysie
– faciale
– – congénitale héréditaire, 51
– – périphérique, 47–54
– – – *a frigore* (de Charles), 53
– – – d'origine tumorale, 53
– – – fractures du rocher et, 52, 62
– – – iatrogène, 53
– – – maladie de Lyme et, 51
– – – otite moyenne aiguë et, 51
– – – otite moyenne chronique cholestéatomateuse et, 51
– – – post-traumatique, 50
– – – zona du ganglion géniculé et, 52
– laryngée, 127–134
– – bilatérale
– – – en fermeture, 131
– – – en ouverture, 132
– – unilatérale, 130
Parosmie, 228
Parotidite chronique juvénile, 283
Pavillon de l'oreille, malformations, 40
Pemphigus vulgaire, 186
Perforation tympanique séquellaire, 24
Phantosmie, 228
Pharyngées, structures, 6
Pharyngite, 87–94
– granuleuse, 93
Pierre Robin, syndrome de, 326
Pilomatrixome, 274
Poche
– branchiale, kystes, 258
– de rétraction sévère, 26
Polygraphie du sommeil, 98
Polype(s)
– des cordes vocales, 159
– solitaires de Kilian, 224
Polypose nasosinusienne, 224
Polysomnographie, 98
Ponts muqueux, 160
Pott, tumeur soufflante de, 236
Pression positive continue (PPC), 103

R

Radiocinématographie de la déglutition, 175
Radiographie standard, 332
Ranula, 284
Rééducation motrice bucco-linguo-faciale, 102
Reflux gastro-œsophagien, 305–312
– manifestations extradigestives, 309
Rhabdomyosarcome, 275
– craniofacial, 236
Rhinite, 189–198
– obstructive néonatale, 217–218
Rhinopharyngite aiguë, 192
Rhinosinusite
– aiguë, 192
– allergique, 203
– – classification, 204
– chronique, 200
Rhumatisme articulaire aigu, 89–90
Rocher. *Voir* Fracture du rocher

S

Salivaire, prise en charge, 177
Scanner, 334
Scarlatine, 90
Sinusite
– frontale aiguë, 193
– maxillaire aiguë, 193
– sphénoïdale aiguë, 193
Sténose(s), 120
– congénitale des orifices piriformes, 217, 219
– laryngées. *Voir* Larynx, sténoses
– sous-glottiques, 309
– trachéales, 138
Streptocoque du groupe A, 89
Stridor, 71–78
– d'origine glottique, 74
– d'origine sous-glottique, 74
– d'origine sus-glottique et pharyngée, 74
– d'origine trachéale, 74
– détresse respiratoire haute et, 80
– reflux gastro-œsophagien et, 309
Substances caustiques, ingestion de, 152
Sulcus/kystes ouverts, 160

Sulcus/vergetures, 160
Suppuration, 244
Surdité, 31–38
– confirmation diagnostique, 33
– de perception, 36
– de transmission, 36
– – fractures du rocher et, 63
– dépistage en maternité, 32
– neurosensorielle, fractures du rocher et, 63
– par mutation du gène *GJB2* codant pour la connexine 26, 318
Synéchie commissurale antérieure, 160

T

Tératome, 273
Thost-Unna, syndrome de, 183
Thrombophlébites des sinus intracrâniens, 237
Tirage inspiratoire, 80
Tomodensitométrie (TDM), 332
Trachée
– compression extrinsèque, 136
– sténoses, 138
Trachéomalacie, 136, 138
Trachéotomie, 124
Traumatisme(s)
– cervico-faciaux, 299–304
– laryngotrachéaux, 140
Treacher Collins, syndrome de, 328
Tuberculose ganglionnaire, 244
Tumeur(s)
– basicrâniennes, 235
– cervicales
– – bénignes, 274
– – malignes, 274
– des fosses nasales chez le nouveau-né, 218
– soufflante de Pott, 236
Tympanosclérose, 30

V

Végétations adénoïdes, 102
Ventilation non invasive (VNI), 103
Vertige(s), 55–60
– paroxystique positionnel bénin, 57
Vestibule, anomalies du, 46
Vidéoendoscopie de la déglutition, 174
Voies respiratoires supérieures
– brûlures, 142
– corps étranger, 146
Voix, exploration clinique de la, 156

W

White sponge nevus, 183

Z

Zona, 188
– du ganglion géniculé, 52